

© Тарасенко О. М., Мирончук Л. В., Забара О. Ю., *Трубачова І. В.

УДК 616-073. 7, 612. 769; 616-001: 617. 547, 616-036. 86

Тарасенко О. М., Мирончук Л. В., Забара О. Ю., *Трубачова І. В.

РУХОМІСТЬ ПОПЕРЕКОВОГО ВІДДІЛУ ХРЕБТА В САГІТАЛЬНІЙ ПЛОЩИНІ ЗА РЕНТГЕНОЛОГІЧНИМИ ОЗНАКАМИ ПРИ ХРЕБЕТНО-СПИННОМОЗКОВІЙ ТРАВМИ В ПРАКТИЦІ МСЕ

**ДУ «Український державний НДІ медико-соціальних проблем інвалідності МОЗ України»
(м. Дніпропетровськ)**

***КЗ «Дніпропетровський обласний клінічний центр кардіології та кардіохірургії»
(м. Дніпропетровськ)**

Стаття є фрагментом пошукової теми.

Вступ. Хребет є одним з найбільш складних в анатомо-функціональному відношенні відділом опорно-рухової системи, в склад якого входить багато різномірних за тканинним складом, анатомічною будовою і функціям компонентів [1-4]. Хребет виконує багато важливих функцій: осі, опори, статички, амортизації, захисту. Однією з найважливіших функцій є забезпечення рухомості людини.

Рухомість хребта (РХ) можлива завдяки комплексним взаємодіям тіл хребців, між хребцевих дисків і дуговідросткових суглобів. На рівні будь-якого сегмента рухомість хребта невелика, проте сума рухів ХРС забезпечує її в цілому в більш широкі межі [2-4].

Практично при всіх пошкодженнях хребта втрачається або збільшується рухомість чи окремого сегмента, або відділу хребта в цілому, що значно погіршує стан хворого. В літературі приведено багато клінічних показників РХ в різних відділах, які базуються на якісних ознаках [4]. Основними методами, за допомогою яких можливо вивчити і об'єктизувати РХ, як в нормі, так і при патології залишаються променеві, серед яких найбільш доступною і використаною є функціональна рентгенографія (конвенційна або цифрова), але конкретні численні показники виразності згинів хребта приведені лише в поодиноких роботах, тому ця проблема потребує подальшого вивчення [2, 4].

Метою даного дослідження було вивчення рухомості поперекового відділу хребта в сагітальній площині після хребетно-спинномозкових травм поперекового відділу.

Об'єкт і методи дослідження. Проаналізовані рентгенограми і функціональні спондилограми в бічній проекції 85 пацієнтів віком від 23 до 72 років, які знаходились на обстеженні та експертизі з приводу хребетно-спинномозкових травм поперекового відділу хребта в травматологічному відділенні ДУ «Український державний НДІ медико-соціальних проблем інвалідності МОЗ України» з 2012 по 2014 роки. Всі пацієнти були розділені на вікові групи відповідно рекомендаціям ВООЗ: 25-44 років – молодий вік (18 пацієнтів), 44-60 – середній вік (63 пацієнти), 60-75 років – похилий вік (4 пацієнти). Чоловіків було 62 жінок – 23.

Згідно мети дослідження на рентгенограмах вивчалась вісь хребта в сагітальній проекції, величини лордозу в за відомою методикою Cobb (рис. 1). Крім того вивчались співвідношення в кожному окремому сегменті.

Результати досліджень та їх обговорення. З даних літератури відомо, що однією із характерних особливостей хребетного стовпа в поперековому відділі є наявність в сагітальній площині фізіологічного викривлення – лордозу. Він обумовлений вертикальним положенням тулуба і розвивається лише в постембріональному періоді [5].

На рентгенограмах з функціональними пробами в сагітальній проекції можуть виявлятися випрямлення або посилення лордозу, а також зміщення хребців до переду або до задку. Одночасне зміщення двох і більше хребців в одному напрямку визначають як сходінкове зміщення. Прийнято виділяти чотири типи порушення рухомості хребта: 1 – гіпермобільність, 2 – гіпомобільність, 3 – нестабільність, 4 – повна відсутність рухомості.

Аналіз величини лордозу поперекового відділу хребта є важливим компонентом при відновному лікуванні після компресійних переломів тіл хребців для оцінки ступеня корекції виправлення його осі, а також для визначення групи інвалідності.

Загалом, при аналізі спондилограм хворих з наслідками травм поперекового відділу хребта та спинного мозку були виявлені наступні ознаки: клиноподібні деформації тіл хребців, як наслідки компресійних переломів, з формуванням наслідкового кутового кіфозу на рівні нижньогрудного-поперекового, кутового післятравматичного кіфозу на місці фізіологічного поперекового лордозу (рис. 2), посттравматичне фіброзно-кісткове переродження міжхребцевих дисків, осифікацію передньої поздовжньої зв'язки з утворенням на рівні ураженого сегменту «кісткового місточка». Клиноподібна деформація зі зниженням висоти до 1/2 тіла хребця була виявлена у 58% пацієнтів, що відповідало II ступеню компресії, зі зниженням висоти більше ніж на половину тіла, що відповідало III ст. компресії – у 37% пацієнтів (рис. 2).

У переважної більшості (82%) пацієнтів виявляли кістковий (або кістково-фіброзний) блок

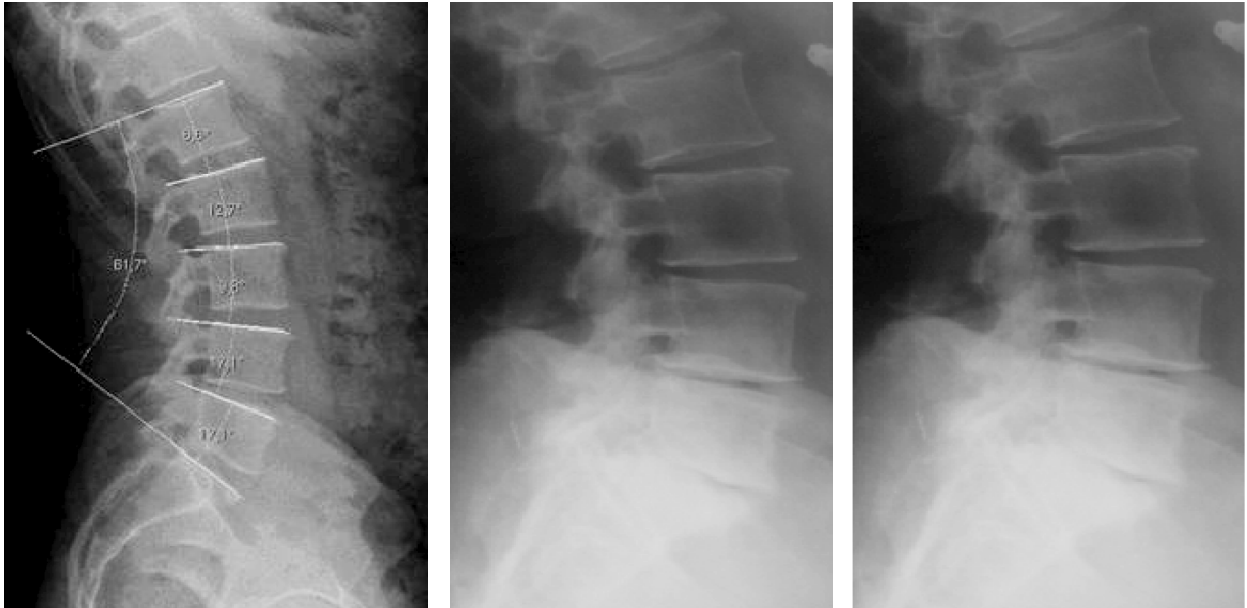


Рис. 1. Рентгенограмометричні виміри, які можна провести вручну або за допомогою відповідного програмного забезпечення цифрового рентгенівського апарата. Функціональні спондилограми поперекового відділу хребта хв. П., 52 років з полісегментарним остеохондрозом, наявністю фіброзу дисків в сегментах L4-L5, L5-S1, звуженням хребетного каналу.

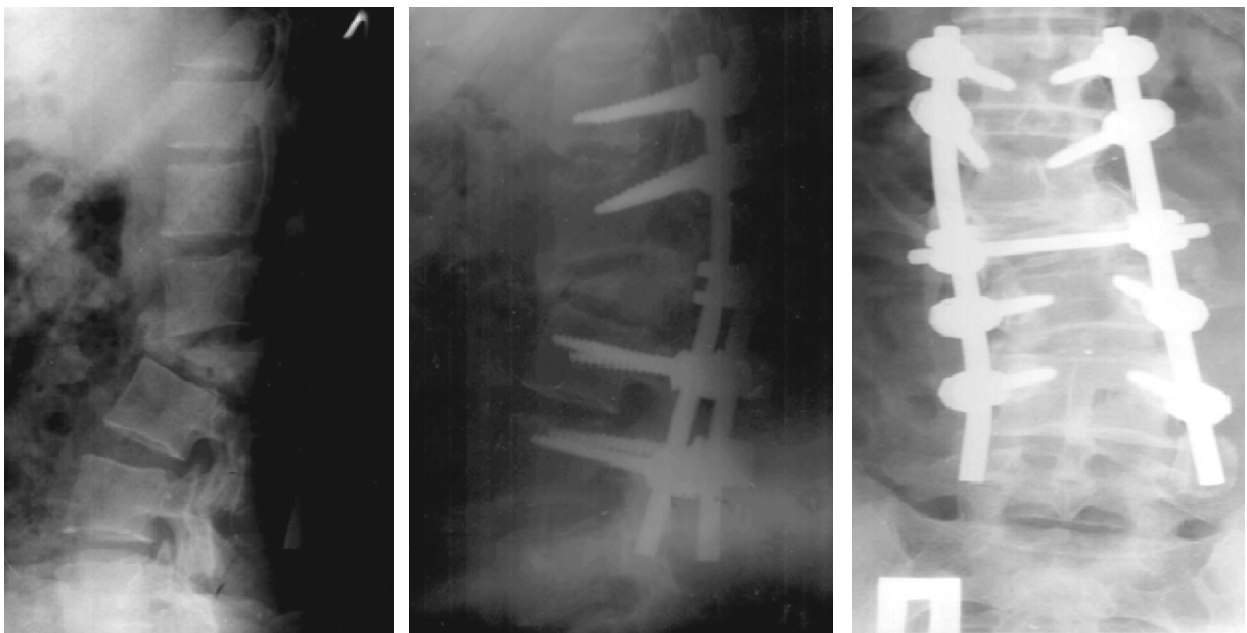

Рис. 2. Функціональна рентгенографія цифрова поперекового відділу хребта в сагітальній площині хв. Р., 47 років компресійно-скалковий перелом тіла L2 III ст., що призвело до улового кіфозу на рівні L1- L2, фіксований металоостеосинтез (задній спондилодез на рівні Th12- L4) стабільний при виконанні максимального згинання та розгинання поперекового відділу хребта; ретролістез L2 (до 6мм, фіксований при функціональній спондилограмі) і L3 (до 3мм фіксований); посттравматичні дегенеративно-дистрофічні зміни I стадії, формування блоку сегментів L1-L2-L3; деформуючий спондилоз; розповсюджений остеохондроз; спондилоартроз.

травматично ураженого хребця, частіше блок формувався з каудально розташованим хребцем (рис. 2). У 4 % пацієнтів виявляли кістковий блок між суставними відростками тіл хребців. При не усунених компресійних чи скалкових переломах виявляли нестабільність в уражених сегментах (рис. 3).

Майже у всіх випадках виявляли посттравматичні (рис. 2) дегенеративно-дистрофічні зміни хребта – посттравматичний остеохондроз.

Також у випадку проведення оперативного втручання (рис. 2) вивчали спроможність стабілізуючої системи (задній або передній спондилодез чи пластинною, або їх поєднанням – 65 % випадків).

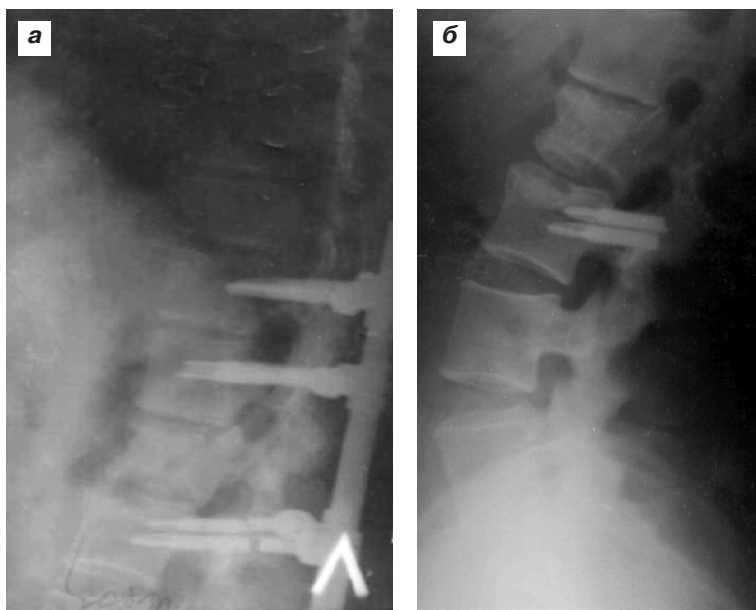


Рис. 3. Функціональна рентгенографія цифрова поперекового відділу хребта пац. Д., 36 р. після стабілізації і переломів нижніх гвинтів (а), після видалення металевих конструкцій рентгенограми у сагітальних проекціях (б).

У всіх пацієнтів з наслідками хребетно-спинномозкових травм поперекового відділу хребта відмічено порушення рухомості в поперековому відділі – у 9 % у вигляді гіпермобільності уражених сегментів, у 16 % у вигляді гіпомобільності, у 37 % у вигляді нестабільності та у 38 % у вигляді повної відсутності рухомості.

Висновки.

1. У пацієнтів з наслідками хребетно-спинномозкових травм в поперековому відділі хребта основним методом діагностики порушення функції ураженої ділянки є функціональна цифрова рентгенографія.

2. У всіх пацієнтів з наслідками хребетно-спинномозкових травм в поперековому відділі хребта відмічено порушення рухомості в уражених сегментах.

Перспективи подальших досліджень. В подальшому планується використати результати дослідження в методичних рекомендаціях.

Література

1. Попелянский Я. Ю. Ортопедическая неврология (Вертебрология): Руководство для врачей [Текст]. 3-е изд. перераб. и доп. / Я. Ю. Попелянский. – М.: МЕДпресс-информ, 2003. – 627 с.
2. Сорокоиков В. А. Формирование синдрома нестабильности позвоночно-двигательного сегмента и патогенетические обоснованные способы его коррекции [Текст]: дис. на соискание ученой степени доктора мед. наук : 14.00.22 / В. А. Сорокоиков. – Иркутск, 2003. – 218 с.
3. Хаджимуратова С. Х. Количественная оценка нормальных формы и подвижности позвоночника по данным рентгенограмметрии [Текст]: автореф. дис. на соискание научной степени канд. мед. наук : спец. 14.01.13 «Лучевая диагностика, лучевая терапия» / С. Х. Хаджимуратова – М., 2010. – 19 с.
4. Сгибательно-разгибательная подвижность поясничного отдела позвоночника у мужчин и женщин по данным рентгенограмметрии [Электронный ресурс] С. Х. Хаджимуратова, П. Л. Жарков, Г. С. Пуртова, И. А. Удельнова, А. В. Зуева. Режим доступа: http://vestnik.rncrr.ru/vestnik/v9/2010/papers/hadjimuratova2_v9.htm.
5. Хирургическое лечение нейрокомпрессионных пояснично-крестцовых болевых синдромов / [Ю. А. Зозуля, Е. Г. Педченко, Е. И. Слынько]. – К., 2006. – 348 [1] с.

УДК 616-073. 7, 612. 769; 616-001: 617. 547, 616-036. 86

РУХОМІСТЬ ПОПЕРЕКОВОГО ВІДДІЛУ ХРЕБТА В САГІТАЛЬНІЙ ПЛОЩИНІ ЗА РЕНТГЕНОЛОГІЧНИМИ ОЗНАКАМИ ПРИ ХРЕБЕТНО-СПИННОМОЗКОВІЙ ТРАВМІ В ПРАКТИЦІ МСЕ

Тарасенко О. М., Мирончук Л. В., Забара О. Ю., Трубачова І. В.

Резюме. Метою дослідження було вивчення рухомості окремих відділів хребта в сагітальній площині у пацієнтів з наслідками хребетно-спинномозкових травм поперекового відділу, для чого були проаналізовані рентгенограми і функціональні спондилограми в бічній проекції 85 пацієнтів віком від 23 до 72 років. Визначення величин лордозу проводилося за методикою Cobb.

Прийнято виділяти чотири типи порушення рухомості хребта: гіпермобільність, гіпомобільність, нестабільність, повна відсутність рухомості. Клиноподібна деформація зі зниженням висоти до 1/2 тіла хребця була виявлена у 58 % пацієнтів, що відповідало II ступеню компресії, зі зниженням висоти більше ніж на половину тіла, що відповідало III ст. компресії – у 37 % пацієнтів. У переважної більшості (82 %) пацієнтів виявляли кістковий (або кістково-фіброзний) блок травматично ураженого хребця, частіше блок формувалася з каудально розташованим хребцем. У 4 % пацієнтів виявляли кістковий блок між суставними відростками тіл хребців.

У всіх пацієнтів з наслідками хребетно-спинномозкових травм поперекового відділу хребта відмічено порушення рухомості в поперековому відділі – у 9 % у вигляді гіпермобільності уражених сегментів, у 16 % у вигляді гіпомобільності, у 37 % у вигляді нестабільності та у 38 у вигляді повної відсутності рухомості.

Ключові слова: лордоз, функціональні рентгенограми, хребетно-спинномозкові травми.

УДК 616-073. 7, 612. 769; 616-001: 617. 547, 616-036. 86

ПОДВИЖНОСТЬ ПОЯСНИЧНОГО ОТДЕЛА ПОЗВОНОЧНИКА В САГИТАЛЬНОЙ ПЛОСКОСТИ ПО РЕНТГЕНОЛОГИЧЕСКИМ ПРИЗНАКАМ ПРИ ПОЗВОНОЧНО-СПИННОМОЗГОВОЙ ТРАВМЕ В ПРАКТИКЕ МСЭ

Тарасенко О. Н., Мирончук Л. В., Забара О. Ю., Трубачова И. В.

Резюме. Целью исследования было изучение подвижности отдельных отделов позвоночника в сагитальной плоскости у пациентов с последствиями позвоночно – спинномозговых травм поясничного отдела, для чего были проанализированы рентгенограммы и функциональные спондилограммы в боковой проекции 85 пациентов в возрасте от 23 до 72 лет. Определение величин лордоза проводилось по методике Cobba.

Принято выделять четыре типа нарушения подвижности позвоночника: гипермобильность, гипомобильность, нестабильность, полное отсутствие подвижности. Клиновидная деформация со снижением высоты до 1/2 тела позвонка была обнаружена у 58 % пациентов, что соответствовало II степени компрессии, со снижением высоты более чем на половину тела, что соответствовало III ст. компрессии – в 37 % пациентов. У подавляющего большинства (82 %) пациентов проявляли костный (или костно-фиброзный) блок травматично пораженного позвонка, чаще блок формировался с каудально расположенным позвонком. У 4 % пациентов проявляли костный блок между суставными отростками тел позвонков.

У всех пациентов с последствиями позвоночно – спинномозговых травм поясничного отдела позвоночника отмечено нарушение подвижности в поясничном отделе – в 9 % в виде гипермобильности пораженных сегментов, в 16 % в виде гипомобильности, в 37 % в виде нестабильности и в 38 в виде полного отсутствия подвижности.

Ключевые слова: лордоз, функциональные рентгенограммы, позвоночно – спинномозговые травмы.

UDC 616-073. 7, 612. 769; 616-001: 617. 547, 616-036. 86

Mobility of the Lumbar Spine in the Sagittal Plane by Radiographic Features on Vertebral and Spinal Injury in Practice MCEK

Tarasenko O., Myronchuk L., Zabara O., Trubachova I.

Abstract. The spine is one of the most difficult in anatomical and functional terms, it composed of many heterogeneous tissues, anatomical structures and function components. Spine performs many important functions: axis resistance, static, amortization, protection. One of the most important functions is to provide mobility rights.

Mobility of the spine is possible due to the complex interaction of the vertebral bodies, inter vertebral discs and joints. At the level of any segment of the spine mobility is low, but the amount movements generally is wide.

Practically all damage or loss of spine mobility increases or individual segments or spine as a whole which significantly affects the patient's condition. The main method by which we can learn mobility of the spine, both in normal and in pathology are radial, the most affordable and functional radiography is used (conventional or digital), but many specific indicators of severity of bends spine resulted only in individual work, so this issue needs further study.

The aim of the study was to investigate the mobility of some spine in the sagittal plane in patients with consequences of vertebral and spinal lumbar injuries, which were analyzed by X-ray and functional spondylograms in lateral projection 85 patients aged 23 to 72 years. Determination of the lordosis was conducted by the method Cobba.

Results. X-rays of functional tests in lateral projection may show lordosis straightening or strengthening, and displacement of the vertebrae to the front or backward. Simultaneous displacement of two or more vertebrae in the same direction is defined as the stepped offset. Accepted provide four types of violations of mobility of the spine: 1 – hypermobility, 2 – hipomobility 3 – instability, 4 – complete lack of mobility.

Wedge deformation with a reduction up to 1 / 2 of the vertebral body was detected in 58 % of patients who meet the II degree of compression, with decreased height of more than half of the body, which corresponded to the III. compression – in 37 % of patients. The vast majority (82 %) patients showed bone (or bone and fibrous) block traumatically affected vertebra, often formed of a block located caudal vertebra. In 4 % of patients showed bone block between the articular processes of the vertebral bodies.

All patients with vertebral effects of spinal injuries of the lumbar spine mobility violations noted in the lumbar region – 9 % in the form of hypermobility of the affected segments, 16 % as hipomobility, 37 % in the form of instability and 38 in a complete lack of mobility.

Keywords: lordosis, functional radiographs, vertebral- spinal injury.

Рецензент – проф. Голік В. А.

Стаття надійшла 12. 06. 2014 р.