reaction shows the inability of endogenous metabolic and cellular defense mechanisms and requires finding effective ways to increase the activity of protective systems.
Key words: *leukocytes, leukocyte indexes, endogenous intoxication, peritonitis, intestinal obstruction.*

Стаття надійшла до редакції 26.03.2014 р.

Герасимчук Марта Романівна - к. мед. н., доцент кафедри патологічної фізіології ДВНЗ "Івано-Франківський національний медичний університет"; +38 063 683-35-00; Marta_solomea@yahoo.com

© Бібікова В.М.
УДК: 616.831-005.1-002.1-008.64-091.8-092.9
Бібікова В.М.
ДЗ "ДМА МОЗ України", кафедра патологічної фізіології (вул. Дзержинського, 9, м. Дніпропетровськ, Україна, 49000)

МОРФОЛОГІЧНА ХАРАКТЕРИСТИКА НЕЙРОДЕГЕНЕРАТИВНИХ ЗМІН У ТКАНИНАХ МОЗКУ ЗА УМОВ ПОВТОРНОГО ІНТРАЦЕРЕБРАЛЬНОГО КРОВОВИЛИВУ В ЕКСПЕРИМЕНТІ

Резюме. *В експерименті на щурах лінії Вістар проведено морфологічне дослідження тканин мозку у віддаленому періоді після повторного внутрішньоцеребрального крововиливу для визначення ступеня нейродистрофічних змін. Нейродегенеративний процес пов'язаний, у першу чергу, з загибеллю нейронів.*
Ключові слова: *геморагічний інсульт, внутрішньомозковий крововилив, нейродегенерація, внутрішня капсула.*

Вступ

Судинні ураження мозку в економічно розвинених країнах до кінця нашого століття потрапили в категорію провідних причин смертності населення, складаючи в її структурі близько 14% [Віничук, 1995]. Щорічно у світі мозковий удар наздоганяє більше 16 млн. осіб. Мозковий інсульт складає більше 30% всіх випадків смерті від серцево-судинних захворювань [Волошин, Тайцлин, 1991]. Ризик повторного інсульту складає 10-15%, в подальшому знижуючись до 5-8 % в рік. Разом з цим, дані по дослідженню повторних крововиливів в мозок дуже незначні, морфологічна картина мозку за схожих умов і завдань проведення експерименту майже не досліджена.

Метою дослідження, що проводиться, є вивчення структурних змін в корі і підкоркових утвореннях лобової долі у відновному періоді.

Матеріали та методи

Матеріалом для дослідження був мозок статевозрілих щурів обох статей лінії Вістар вагою 180+22,5 гр. Експеримент проводився на двох групах тварин : 1 - контрольна група (n=10); 2 - щурі з повторною експериментальною інтрацеребральною геморагією (n=40). Моделювалося введення аутокрові в область заздалегідь пошкодженої внутрішньої капсули [Макаренко, Косицын, 2002]. Ремоделювання проведене через 6 місяців (n = 20). Тварини виводилися з експерименту через 3 місяці методом декапітації. Зрізи забарвлювалися гематоксилін-еозином, толуїдиновим синім. Зрізи мозку аналізувалися методом світлової і електронної мікроскопії.

Результати. Обговорення

Проведений порівняльний аналіз змін в контрольній групі і групі після двох операцій крововиливу в мозок у відновний періоді. Тканина головного мозку не змінена в контролі (правої і лівої лобової долі), але спостерігаються зміни, очевидно, пов'язані з процесом забивання тварини, тобто помірно виявляється периваскулярний і перицелюлярний набряк[Xi, Keep, 2002], особливо в корі. Пірамідні клітини дещо зморщені, їх ядра трохи ущільнені, гіперхромно забарвлені. Дрібні судини дещо повнокровні, крововиливів немає. На мікропрепаратах мозку щурів 2 групи відзначаються неспецифічні зміни, характерні для гістологічної мікроскопічної картини після гострої недостатності мозкового кровообігу [Lansberg, Thijs, 2007]. У корі лівої лобової долі відзначається виражений набряк, дещо більше, ніж в контрольній серії дослідів, найбільше навколо гігантських пірамідних нейроцитів (клітин Беца). У нейроцитах відзначається білкова дистрофія. Пірамідні нейроцити дуже дрібні, з дещо гіперхромно забарвленими, зморщеними, ущільненими ядрами, або ж визначаються їх фрагменти. У глибоких ділянках головного мозку набряк практично не виражений і виявляється лише навколо судин. Клітини розташовані хаотично; більше, ніж в корі, виражена дистрофія. Ядра нейроцитів різко зморщені, ущільнені, визначаються їх фрагменти. Ядра нейроцитів, що оточують провідні шляхи, злегка ущільнені і гіперхромно забарвлені. У корі правої лобової долі відзначається дещо більше виражений набряк, присутні явища дистрофії.

Слід зазначити, що дрібні судини кори цієї ділянки переважно повнокровні. У підкірці відзначається ділянка тканини, різко дистрофічна, аж до некробіозу і ішемічного некрозу, з утворенням дрібних кіст [Lee, Kim, 2008]. Також спостерігається виразний набряк, дист-

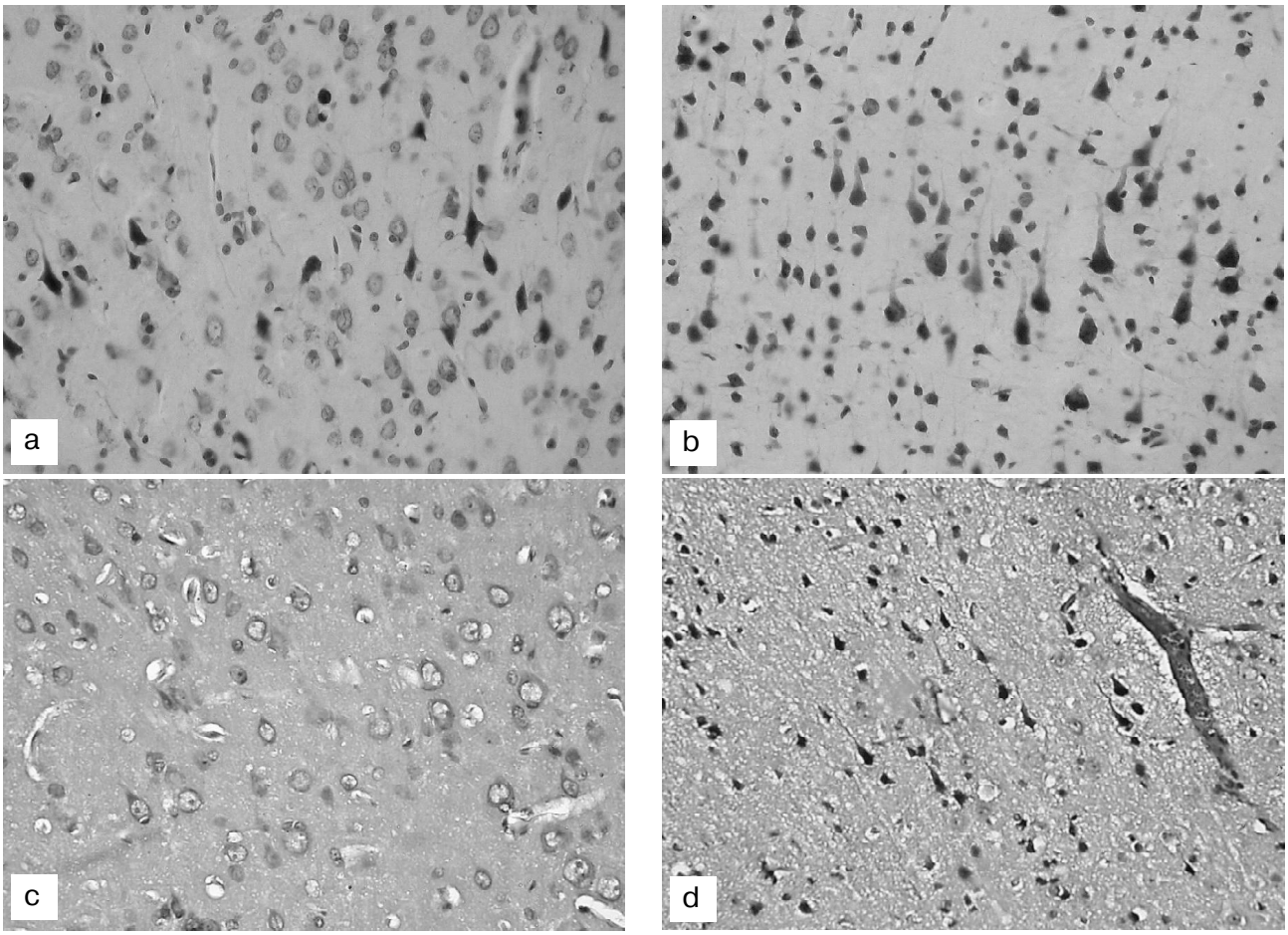

Рис. 1. Кора мозку щурів після геморагічного інсульту.
Примітки: a - геморагічний інсульт, толуїдиновий синій; b - повторний крововилив, толуїдиновий синій; c - крововилив у мозок, гематоксилін-еозин; d - повторний крововилив, гематоксилін-еозин. Об. 10, ок. 20.

рофічні зміни трохи більше виражені, ніж у корі. У еферентних провідних шляхах відзначається виражений набряк, білкова дистрофія, волокна розпушені, ядра в них практично відсутні. Навколо волокон нейроцити різко дистрофічні, багато їх ядер зруйновані. Подібні процеси виникають і при розвитку геморагічного інсульту у людини, впливаючи на темп і якість репаративних процесів, що розвиваються в ЦНС у відновному періоді геморагічного інсульту.

Явища периваскулярного і перицелюлярного набряку є результатом дисциркуляторних змін у мозку [Lansberg, Thijs, 2007]. Виражене порушення цитоархітектоніки цереброкортекса: великі ділянки втрати нейронів, невеликі скупчення нейронів, в стані загибелі шляхом лізису, білкова дистрофія - свідчить про дистрофічні процеси, характерні для недостатності мозкового кровообігу. Таким чином, ми спостерігаємо розвиток нейродегенеративних процесів, які призводять до критичної загибелі нейронів і подальшого розвитку безповоротних органічних процесів в мозку в постінсультному періоді, не сумісних з життям організму або об'єктивно змінюючи якість і тривалість життя організму.

Висновки та перспективи подальших розробок

1. Отримані морфологічні зміни, що виникають в результаті ремоделювання гострих порушень мозкового кровообігу, свідчать про глибокі нейродистрофічні процеси, що розвиваються при цьому в клітинах головного мозку.

2. Неспецифічність виявлених змін свідчить про те, що реалізована нами модель ремоделювання крововиливу в мозок у щурів фактично є спробою відтворення у піддослідних тварин гострої цереброваскулярної недостатності і нейродегенеративних змін, що є провідною причиною загибелі тварин.

3. Значні морфологічні зміни кори головного мозку, ушкодження провідних шляхів, і взаємодії кірково-підкоркових структур приводять до порушення когнітивних функцій мозку.

Неспецифічність виявлених змін свідчить про те, що реалізована нами модель ремоделювання крововиливу у внутрішню капсулу мозку фактично є спробою відтворення у лабораторних тварин гострої недостатності мозкового кровообігу й нейродегенеративних змін, що призводять до загибелі тварин.

Список літератури

Актуальні питання патогенезу та лікування судинних і демієлінізуючих захворювань нервової системи: мат. наук.-практ. конф. невропатологів ; за ред. С. М. Віничука.- К., 1995.- 169 с.

Волошин П. В. Лечение сосудистых заболеваний головного и спинного мозга / П. В. Волошин, В. И. Тайцлин. - К. : Здоров'я, 1991. - 406 с.

Метод моделирования локального кровоизлияния в различных структурах головного мозга у экспериментальных животных / А. Н. Макаренко, Н. С Косицын, Н. В Пасикова [и др.] // Журнал Высшей нервной деятельности. - 2002. - Т. 52, № 6. - С. 765?768.

Эвтаназия экспериментальных животных : метод. рекомендации по выведению животных из эксперимента. - М. : Изд-во УДН, 1985. - 14 с.

Edema after stroke, one of major brain injuries / J. E. Lee, J. H Kim, J. Y. Kim [et al.] // International Journal of Stroke. - 2008. - Vol. 3(1). - P. 173.

Experimental hemorrhagic stroke: the study of neuropeptides (MIF, selank) in the intraperitoneal injection / V. I. Skvortsova, T. V. Tvorogova, A. I. Dubina [et al.] // Zh. Nevrol. Psikhiatr. Im. S.S. Korsakova. - 2009. - Vol. 109. - P. 62-66.

Powers W. J. Intracerebral hemorrhage and head trauma: common effects and common. mechanisms of injury / W. J. Powers // Stroke. - 2010. - Vol. 41. - P. S107-S110.

Risk factors of symptomatic intracerebral hemorrhage after tPA therapy for acute stroke / M. G. Lansberg, V. N. Thijs, R. Bammer [et al.] // Stroke. - 2007. - Vol. 38. № 8. - P. 2275-2278.

Xi G. Pathophysiology of brain edema formation / G. Xi, R. F. Keep, J. T. Hoff // Neurosurg. Clin. N. Am. - 2002. - Vol. 13. - P. 371-383.

Бибикова В.Н.

МОРФОЛОГИЧЕСКАЯ ХАРАКТЕРИСТИКА НЕЙРОДЕГЕНЕРАТИВНЫХ ИЗМЕНЕНИЙ В ТКАНЯХ МОЗГА В УСЛОВИЯХ ПОВТОРНОГО ИНТРАЦЕРЕБРАЛЬНОГО КРОВОИЗЛИЯНИЯ В ЭКСПЕРИМЕНТЕ

Резюме. *В эксперименте на крысах линии Вистар проведено морфологическое исследование тканей мозга в отдаленном периоде после повторного внутрицеребрального кровоизлияния с целью определения степени нейродистрофических изменений. Нейродегенеративный процесс связан, в первую очередь, с гибелью нейронов.*

Ключевые слова: *геморрагический инсульт, внутримозговое кровоизлияние, нейродегенерация, внутренняя капсула.*

Bibikova V.N.

MORPHOLOGICAL CHARACTERISTICS OF NEURODEGENERATIVE CHANGES IN THE BRAIN TISSUE BY EXPERIMENTAL REPEATED INTRACEREBRAL HEMORRHAGE

Summary. *In the experiment on rats of a line Wistar the morphological research of tissues of a brain in the remote period after repeated intracerebral hemorrhage, for definition of a degree of neurodistrophy changes. The neurodegenerative process first of all is connected with the death of neurons.*

Key words: *intracerebral hemorrhage, neurodestruction, inner capsule.*

Стаття надійшла до редакції 03.03.2014 р.

Бібікова Вікторія Миколаївна - викладач кафедри патологічної фізіології Дніпропетровської медичної академії; +38 050 880-30-15; fffloweррr@ukr.net

© Вастьянов Р. С., Стоянов О. М., Бакуменко І. К., Мироненко Т. В.

УДК: 616.831-007.17

Вастьянов Р.С., *Стоянов О.М., **Бакуменко І.К., **Мироненко Т.В.

Одеський національний медичний університет, кафедра фізіології, * кафедра нейрохірургії і неврології (Валіховський пров., 2, м. Одеса, Україна, 65026), **ДЗ "Луганський державний медичний університет, кафедра неврології з нейрохірургією (кв. 50-річчя Оборони Луганська, 1-Г, м. Луганськ, Україна, 91045)

ДОСЛІДЖЕННЯ ВИРАЖЕНОСТІ ПОЗНИХ ТА М'ЯЗОВИХ РОЗЛАДІВ, НЕВРОЛОГІЧНОГО ДЕФІЦИТУ В УМОВАХ ЕКСПЕРИМЕНТАЛЬНОЇ ХРОНІЧНОЇ ІШЕМІЇ МОЗКУ

Резюме. *Наведені результати досліджень, присвячених дослідженню динаміки позних та м'язових розладів, а також вираженості неврологічного дефіциту в щурів за умов відтворення хронічної ішемії мозку. Показано розвиток вестибулярної дисфункції в щурів протягом 5 діб за модельних умов, що характеризувалося появою в тварин монолатеральних ротацій, розслабленням м'язів, диско ординацією моторики та розвитком неврологічних порушень. Висновок зроблений про перспективи патогенетично орієнтованої фармакокорекції виявлених порушень застосуванням нейропротекторних препаратів.*

Ключові слова: *хронічна ішемія мозку, вестибулярна дисфункція, порушення пози, м'язові розлади, неврологічний дефіцит, патогенетично орієнтована фармакокорекція.*

Вступ

Актуальність проблеми лікування хворих із хронічними формами недостатності мозкового кровопостачання є безумовною. Актуальність проблеми пояснюється також гіршим клінічним перебігом захворювання з віком пацієнтів [Алексеева, 2003; Березина, 1969; Субботина и др., 2000]. Важливо також враховувати зростання з віком пацієнтів частоти остеохондрозу шийного відділу та його внесок у розвиток хронічної ішемії мозку (ХІМ). Зі збільшенням кількості літніх пацієнтів ми звернули увагу на зростання кількості та-