

МОРФОЛОГІЧНЕ ДОСЛІДЖЕННЯ ВПЛИВУ АНТИСЕПТИЧНИХ СУПОЗИТОРІЇВ

Вінницький національний медичний університет ім. М. І. Пирогова (м. Вінниця)

Дана робота є фрагментом НДР «Експериментальне, клінічне дослідження багатовекторності властивостей антимікробних засобів з використанням їх спрямованого використання», № державної реєстрації 0110U006916.

Вступ. За останні роки відзначається ріст запальних захворювань. Сьогодні запальні захворювання органів малого тазу не тільки посідають провідне місце у структурі захворюваності, але є однією з частих причин госпіталізації пацієнтів працездатного віку й створюють основні медичні, соціальні та економічні проблеми в усьому світі. Питанням терапії гнійно-запальних захворювань присвячено велику кількість наукових досліджень, але запропоновані методи не завжди дають позитивний результат. За даними різних авторів, дедалі частіше спостерігаються рецидиви захворювань [3, 4].

Впровадження в клінічну практику сучасних антибактеріальних препаратів і підходів визначили нові рішення і перспективи в лікуванні. Досить чітко у рамках, доказової медицини визначилася значущість місцевих і системних методів лікування гнійно-запальних захворювань органів малого тазу. Проте, комплексне лікування хворих з використанням різноманітних етіотропних засобів та інших видів патогенетичної терапії призводить до проблеми поліпрагмації.

В теперішній час акцентується увага на нових антисептиках. Аналіз фармацевтичного ринку України показав дефіцит вітчизняних антисептичних супозиторіїв для лікування та профілактики захворювань даної патології [2]. Препарати, які застосовують в практиці повинні мати високу біодоступність, низьку алергенність, достатній спектр дії, швидко локалізувати збудників в патологічному вогнищі, попереджати їх проникнення та поширення по кровоносних і лімфатичних судинах; зменшувати адгезію мікроорганізмів, пригнічувати патогенність; проявляти тривалий стабільний протимікробний ефект; при тривалому застосуванні не викликати морфологічних змін в тканинах і органах, не чинити токсичного впливу, мати мінімальну кількість побічних ефектів, а також прийнятну ціну [1, 3]. Такими властивостями володіють нові антисептичні супозиторії з декаметоксином на основі овуцир.

Мета дослідження. Вивчити вплив антисептичних супозиторіїв на морфологію печінки та прямої кишки в експерименті на тваринах.

Об'єкт і методи дослідження. Робота ґрунтується на аналізі морфологічних змін структури печінки та прямої кишки при застосуванні супозиторіїв з

різними лікарськими субстанціями. Для порівняльного вивчення взято два препарати на основі бензалконію хлориду (еротекс, фарматекс) та вітчизняного антисептику декаметоксину (ДКМ). В супозиторіях з ДКМ в якості основи застосовували овуцир WL 3264 відповідно до вимог Європейської фармакопеї четвертого видання. Експерименти проведено на 9 кролях, контрольну групу складали 3 тварини. Утримання тварин та експерименти проводилися відповідно до положень «Європейської конвенції про захист хребетних тварин, які використовуються для експериментів та інших наукових цілей» (Страсбург, 1985), «Загальних етичних принципів експериментів на тваринах», ухвалених Першим національним конгресом з біоетики (Київ, 2001).

Досліджувані препарати вводили ректально по 1 свічці протягом 10 днів. Після завершення експерименту тварин виводили з досліду шляхом передозування препаратів для наркозу. Для дослідження гістологічного матеріалу використовували загальноприйняту методику.

Результати досліджень та їх обговорення. Як показало наше дослідження, були певні місцеві зміни в слизовій оболонці прямої кишки при застосуванні супозиторіїв на основі бензалконію хлориду (еротекс, фарматекс). Відмічалось повнокров'я судин слизової оболонки та підслизового шару. В підслизовому шарі спостерігали помірно виражений набряк, вогнищеві діapedезні крововиливи та поодинокі скупчення лімфоїдної тканини у вигляді фолікулів. Безпосередньо під епітеліальним шаром у власній пластинці слизової оболонки виявляли накопичення невеликих груп еозинофілів. Запальні зміни відсутні. Епітелій слизової оболонки утворює складки, місцями дистрофічно змінені, розташований на базальній мембрані. Цитоплазма епітеліальних клітин мутна, неоднорідна, ядра гіпохромні. Базальна мембрана в цих ділянках набрякла. Серед епітеліальних клітин слизової оболонки, як і в підслизовому шарі, спостерігали накопичення невеликих груп еозинофілів та поодинокі еозинофіли. М'язова пластинка слизової оболонки та м'язовий шар кишки без патологічних змін (**рис. 1**).

В прилеглий до прямої кишки шкірі епідерміс звичайного вигляду, судини дерми помірного кровонаповнення, додатки шкіри (сальні залози, волоссяні фолікули) без патологічних змін. В дермі під багат шаровим плоским зроговіваючим епітелієм спостерігали вогнищеве накопичення невеликих груп еозинофілів.

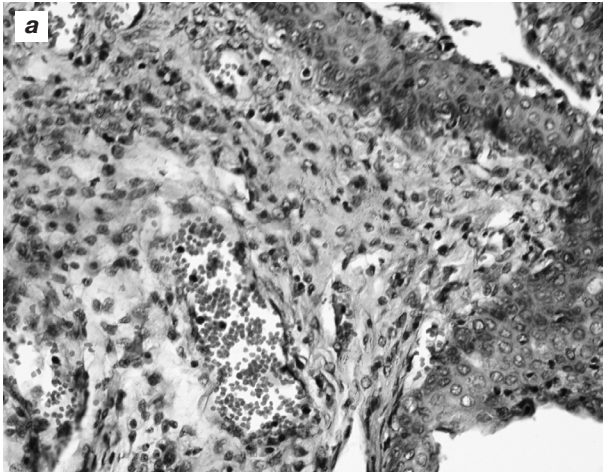


Рис. 1. Шкіра та слизова оболонка в ділянці анального отвору з повнокровними судинами, помірним набряком та інфільтрацією еозинофілами. Гематоксилін-еозин, x400.

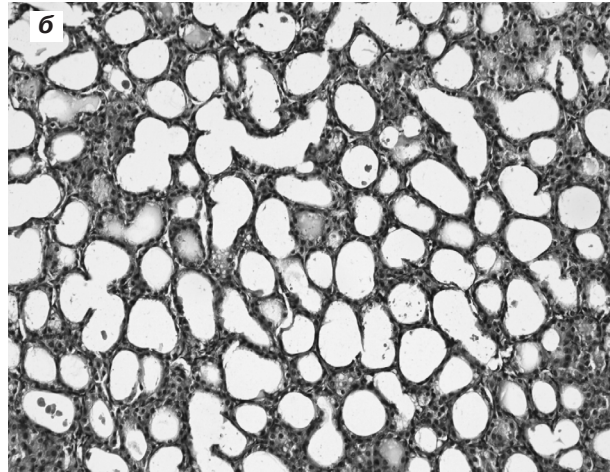


Рис. 2. Крипти слизової оболонки прямої кишки без патологічних змін. Гематоксилін-еозин, x200.

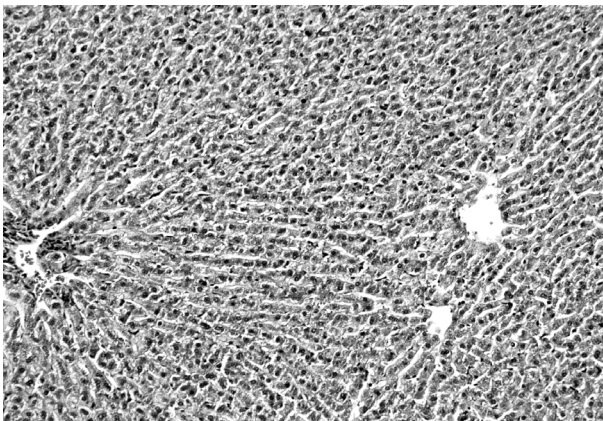


Рис. 3. Печінка. Помірне кровонаповнення. Центральні вени незначно розширені, містять поодинокі еритроцити. Гематоксилін-еозин, x 200.

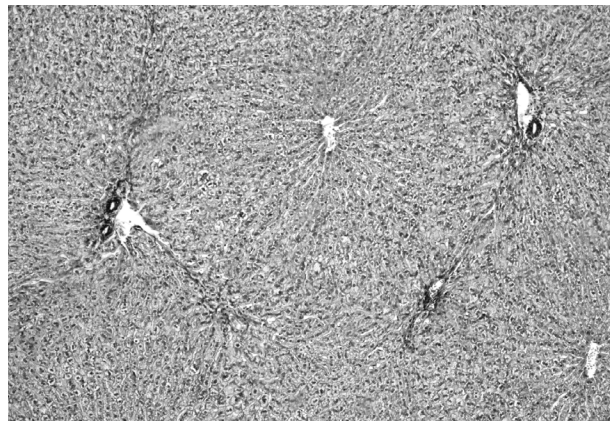


Рис. 4. Печінка. Зерниста дистрофія, центральні вени розширені, містять поодинокі еритроцити. Гематоксилін-еозин, x 100.

При застосуванні супозиторіїв з декаметоксином (десептол) морфологічна картина була наступна. Кровоносні судини слизової оболонки та підслизового шару з помірним кровонаповненням, не розширені. Підслизовий шар без ознак набряку, клітинна запальна інфільтрація відсутня. В слизовій оболонці та підслизовому шарі накопичення еозинофілів не спостерігали. Епітелій слизової оболонки розташований на тонкій базальній мембрані. Цитоплазма епітеліальних клітин мутна, містила дрібні еозинофільні зерна, ядра нормохромні, звичайного вигляду. М'язова пластинка слизової оболонки та м'язовий шар стінки прямої кишки звичайного вигляду, без помітних патологічних змін. На поперечному зрізі слизової оболонки крипти мали звичайний вигляд, просвіт їх вільний, епітеліальні клітини не збільшені. В окремих криптах просвіт звужений або відсутній за рахунок збільшення в розмірі епітеліальних клітин. Цитоплазма таких клітин мутна, неоднорідна, містла багато еозинофільних гранул, ядра нормо- або гіпохромні. В прилеглій до прямої кишки шкірі епідерміс та дерма мали звичайну будову, без патологічних змін, кровоносні судини помірного

кровонаповнення. Додатки шкіри – сальні залози та волосяні фолікули мали звичайний вигляд.

Печінка є хімічною лабораторією організму, яка захищає його від дії агресивного зовнішнього середовища. Вона нейтралізує токсини, що надходять з продуктами, вдихаються з повітрям та проникають через шкіру. Печінка однією з перших реагує на введення різних екзогенних факторів в організм. Завдяки репаративній та фізіологічній регенерації гепатоцитів забезпечується цілісність органу та відбувається відновлення його основних функцій. Тому було цікаво вивчити вплив препаратів десептол, фарматекс та еротекс на морфологічну будову печінки (**рис. 2**).

Після застосування супозиторіїв десептол в тканині печінки відмічали помірне кровонаповнення кровоносних судин. Центральні вени трохи розширені, помірного кровонаповнення. Внутрішньочасточкові синусоїди не розширені, містять поодинокі еритроцити. Простори Діссе не виявляються. Печінкові часточки з чіткими межами, будова часточок і балок не порушена. Гепатоцити незначно збільшені в розмірах, їх цитоплазма мутна, неоднорідна,

містить еозинофільні зерна. Ядра гепатоцитів округлої форми, однакових розмірів, переважно гіпохромні з добре вираженим хроматином у вигляді зерен (**рис. 3**).

Портальні і перипортальні тракти звичайного вигляду, без патологічних змін. Портальні триади мали звичайну будову, вени незначно розширені з невеликою кількістю еритроцитів, артерії переважно пусті. Жовчні капіляри не розширені, просвіти вільні, епітеліальні клітини розташовані на тонкій базальній мембрані. В портальних трактах спостерігали вогнищеву незначну інфільтрацію лімфоцитами.

Після 10-денного застосування супозиторіїв еротекс та фарматекс спостерігали наступну морфологічну картину. Кровоносні судини нерівномірного наповнення, зустрічаються пусті центральні вени та вени портальних триад. Центральні вени переважно з розширеними просвітами, містять поодинокі еритроцити (**рис. 4**). Капілярні синусоїди часточок звужені, містять нерівномірну кількість еритроцитів, деякі синусоїди пусті.

Простори Діссе не виявляються. Будова печінкових балок та часточок не порушена, однак межа між деякими часточками виражена не чітко. Більшість гепатоцитів збільшена у розмірах. Цитоплазма їх неоднорідна, містила багато еозинофільних зерен. Ядра гепатоцитів переважно округлої форми, трохи збільшені, гіпохромні, ядерний хроматин добре виражений у вигляді зерен. Портальна і перипортальна строма без патологічних змін, місцями виявляються ознаки невеликого набряку. Портальні триади звичайного вигляду, вени, як правило, пусті, в артеріолах – нерівномірне наповнення. Жовчні протоки не

розширені, епітелій звичайного вигляду, розташовується на тонкій базальній мембрані. В деяких портальних триадах спостерігається незначна вогнищева інфільтрація лімфоцитами.

Висновок. Морфологічне дослідження внутрішніх органів печінки та прямої кишки після застосування еротексу, фарматексу і десептолу засвідчує, що після використання еротексу, фарматексу в слизовій оболонці прямої кишки спостерігаються незначні явища порушення кровообігу у вигляді повнокров'я, нерівномірного кровонаповнення судин, діapedезних крововиливів, помірний набряк підслизового шару, вогнищева лімфоїдна інфільтрація та накопичення невеликих груп та поодиноких еозинофілів. Використання десептолу не викликає ознак порушення кровообігу, запальних, некротичних, алергічних явищ. У тканині печінки при використанні фарматексу та еротексу визначають збільшені гепатоцити, зернисту дистрофію, розширені центральні вени з поодинокими еритроцитами. Супозиторії на основі овуциру з декаметоксином не викликають морфологічних змін у печінці. Лікарський препарат десептол при використанні у вигляді свічок не викликає структурних та функціональних змін в слизовій оболонці прямої кишки та тканині печінки, що свідчить про його безпечність для організму тварин.

Перспективи подальших досліджень. Вважаємо за доцільне продовження досліджень по вивченню протимікробних властивостей антисептичних супозиторіїв з декаметоксином на новій основі овуциру, планується проведення клінічних досліджень.

Література

1. Антисептики в профилактике и лечении инфекций / Палий Г. К. – Киев : Здоровье, 1997. – 195 с.
2. Климнюк С. І. Спроба застосування мірамистину для корекції мікробіоценозу шкіри / С. І. Климнюк, І. М. Герасимів, О. В. Покришко // *Biomedical and Biosocial Anthropology*. – 2008. – № 11. – С. 73 – 77.
3. Превар А. П. Порівняльне вивчення чутливості збудників гнійно – запальних процесів до антибіотиків та антисептиків в сучасних умовах / А. П. Превар, М. Д. Желіба, А. В. Крижановська // *Biomedical and Biosocial Anthropology*. – 2008. – № 11. – С. 186 – 188.
4. Сидорова И. С. Результаты сравнительного исследования эффективности применения препаратов местного действия в терапии неспецифических воспалительных заболеваний влагалища / И. С. Сидорова, Е. И. Боровкова // *Российский вестник акушера – гинеколога*. – 2007. – Т. 7, №3. – С. 63 – 66.
5. Чайка В. К. Комплаентность и эффективность в лечении хронических воспалительных заболеваний органов малого таза у женщин / В. К. Чайка, О. Н. Долгошапка // *Здоровье женщины*. – 2006. – №3 (27). – С. 56–60.

УДК 615.454.2

МОРФОЛОГІЧНЕ ДОСЛІДЖЕННЯ ВПЛИВУ АНТИСЕПТИЧНИХ СУПОЗИТОРІЇВ

Коваленко І. М.

Резюме. В роботі наведено результати морфологічного дослідження слизової оболонки прямої кишки, печінки експериментальних тварин під впливом антисептичних супозиторіїв з бензалконієм хлоридом (еротекс, фарматекс), декаметоксином (десептол). Встановлено, що препарат десептол при використанні у вигляді супозиторіїв не викликає структурних та функціональних змін в слизовій оболонці прямої кишки і печінки. Препарати еротекс і фарматекс викликали зміни в структурі слизової прямої кишки, печінки.

Ключові слова: супозиторії, десептол, еротекс, фарматекс, морфологія.

УДК 615. 454. 2

МОФОЛОГИЧЕСКОЕ ИССЛЕДОВАНИЕ ВЛИЯНИЯ АНТИСЕПТИЧЕСКИХ СУППОЗИТОРИЕВ

Коваленко И. Н.

Резюме. Представлены результаты морфологического исследования слизистой оболочки прямой кишки, печени экспериментальных животных под влиянием антисептических суппозиторий с бензалконием хлоридом (эротекс, фарматекс), декаметоксином (десептол). Установлено, что препарат десептол при использовании в виде суппозитория не вызывает структурных и функциональных изменений в слизистой оболочке прямой кишки и печени. Препараты эротекс и фарматекс вызывали изменения в структуре слизистой прямой кишки и печени.

Ключевые слова: суппозитории, десептол, эротекс, фарматекс, морфология.

UDC 615. 454. 2

Morphological Study of the Effect of Antiseptic Suppository

Kovalenko I. M.

Abstract. The results of morphological investigation of laboratory animals rectal mucous membrane, liver under influence of antiseptic suppositories with benzalkonium chloride ("Erotex", "Pharmatex") or decamethoxinum ("Deseptol") have been given in the research. Received results are next: Deseptol didn't cause structural and functional changes of rectal mucous membrane and liver at usage in suppositorial form. Medicines "Erotex" and "Pharmatex" caused change in structure of rectal mucous membrane, liver.

Suppurative complications have been getting more for recent years. These days inflammatory processes in pelvic organs do not just keep major place in morbidity structure, but they are the most often reason for hospitalization of adult patients and make serious medical, social and economic problems around the world.

According to practical medical experience a significance of local and general ways of treatment of inflammatory purulent diseases in pelvic organs has been clear. During screening of Ukrainian pharmaceutical market it has been estimated that there is deficiency of native antiseptic vaginal suppository for prevention and treatment of noted above pathology. Medicines, which are used in practice, should have high biological availability, low allergic ability and wide antimicrobial range of action. They have to localize pathogens in the pathological region, prevent their spreading through blood and lymph vessels, and inhibit their ability to adhesion and pathogenicity. Among other requirements there are stable antimicrobial action, absence of toxic influence and pathomorphological action on tissue and organs, and minimal side effects. These characteristics can be noted for new antiseptic suppository with decamethoxine, which are prepared using ovucir as basic compound.

The aim of our research was to study influence of antiseptic suppository on morphology of liver and rectum at experimental investigation made on animals. During this investigation we made analysis of morphological change in structure of liver and rectum tissue while we use suppository with different basic compounds. We used two experimental medicines for comparative research. There were suppository with benzalkonium chloride (Erotex, Pharmatex) and another one with native antiseptic decamethoxine (Deseptol). We took ovucir WL 3264 according to European Pharmacopeia, fourth edition, as a basic compound in suppository with decamethoxine.

We made experimental investigation on nine rabbits, three of them formed control group. Suppositories were used per rectum, and we had next data by the end of experiment. At Pharmatex and Erotex administration there were minute signs of blood supply disorder in rectal mucosa such as plethora, uneven blood filling of vessels, diapedetic hemorrhages, moderate edema of submucosal tissue, local lymphoid infiltration and accumulation of eosinophil cells in small single groups. In the same time we noted enlarged hepatocytes, grainy dystrophy and widening of central veins with single erythrocytes in liver.

At using of Deseptol with ovucir there were no microscopic signs of blood supply disorder, inflammation, necrotic and allergic change in the rectal mucosa of experimental animals. At our research we did not indicate morphological change in liver tissue after Deseptol use.

Based on described above data of our research we made a conclusion, that after 10 days' treatment with suppositories Deseptol, which contained ovucir, they had not caused morphological, structural and functional changes in the rectal mucosa and liver, that demonstrated their safety, absence of toxic effect on animal organism, and made interesting their prospective clinical investigation.

Keywords: suppositories, Deseptol, Erotex, Pharmatex, morphology.

Рецензент – проф. Єрошенко Г. А.

Стаття надійшла 18. 06. 2014 р.