

В. И. Стариков, Ю. А. Винник,
К. Ю. Майборода

РЕДКИЕ ОСЛОЖНЕНИЯ В ХИРУРГИИ РАКА ПИЩЕВОДА И КАРДИАЛЬНОГО ОТДЕЛА ЖЕЛУДКА

*Харьковский национальный
медицинский университет*

*Харьковский областной
клинический онкологический
центр*

© Коллектив авторов

Резюме. В работе описаны редкие осложнения хирургического лечения 215 больных раком пищевода и кардиального отдела желудка. Проведен анализ причин их развития и даны рекомендации по профилактике и лечению.

Ключевые слова: *анастомоз, несостоятельность, ротация трансплантата.*

Введение

Лечение рака пищевода и рака кардиального отдела желудка представляет наиболее сложную проблему клинической онкологии. Лучевая терапия при раке пищевода приносит лишь временный эффект, а при раке кардиального отдела желудка часто оказывается малоэффективной. Поэтому, основным методом, позволяющим достичь полного излечения, является хирургический, при этом пятилетняя выживаемость больных составляет от 25 до 35 % по данным различных авторов [1, 9]. Наряду с этим, послеоперационная летальность при раке пищевода и раке кардиального отдела желудка остаётся высокой и варьирует от 10 до 12 %, а число послеоперационных осложнений достигает 60 % [3, 4].

Следует отметить, что послеоперационная летальность при раке пищевода 20 лет назад составляла 25 %, за последние годы отмечается существенное снижение летальности до 4 % в ведущих клиниках Украины и России [2, 5]. Это стало возможным благодаря разработке и внедрению более совершенных методик формирования пищеводного анастомоза, и такое осложнение, как несостоятельность пищеводно-желудочного анастомоза перестало быть ведущим. Наиболее частыми становятся легочные, сердечнососудистые, тромбоэмболические и другие осложнения. Это обусловлено топографо-анатомическими особенностями расположения пищевода и высокой травматичностью выполняемой операции. Следствием этого может быть развитие шоковых реакций в виде нарушения физиологических основополагающих процессов.

К сожалению в специальной литературе редко встречаются работы посвященные анализу причин развития ранних и поздних послеоперационных осложнений. Особенно неохотно публикуются работы посвященные редким ранним послеоперационным осложнениям.

Имея достаточно длительный и большой опыт хирургического лечения рака пищевода и рака кардиального отдела желудка мы приводим ряд наблюдений хирургических ослож-

нений, наблюдаемых в клинике торакальной хирургии, а также пытаемся провести анализ причин их развития и определить пути профилактики.

Материалы и методы исследований

Нами проведен анализ результатов лечения 215 больных раком пищевода и раком проксимального отдела желудка, которым выполнена резекция пищевода (операция Льюиса — 129 больных) и резекция проксимального отдела желудка с нижнегрудным отделом пищевода (операция Осава - Гарлока 86 больных).

Мужчин было 83 %, женщин 17 %. По стадиям заболевания больные распределялись следующим образом T1-2NOMO — 23 %, T1-3 N1-2MO — 77 %. Преобладали больные с поражением регионарных лимфатических узлов. Гистологически у 54,7 % больных был железистый рак, у 45,3 % — плоскоклеточный. Средний возраст больных 63,7 года. У всех больных диагноз рака был верифицирован морфологически до операции. У 28,6 % больных операции носили комбинированный характер и сопровождалась резекцией легкого, удалением селезенки, хвоста поджелудочной железы, резекцией диафрагмы или ее ножек, резекцией левой доли печени и др.

Выполнение операции Льюиса начинали с правосторонней торакотомии и мобилизации грудного отдела пищевода с опухолью, затем выполнялась лапаротомия и мобилизация желудка с сохранением правой желудочно-сальниковой артерий. После формирования пищеводно-желудочного внутригрудного анастомоза и дренирования, обе полости грудную и брюшную ушивали. Такой план операции позволяет контролировать состояние трансплантата желудка при его перемещении в плевральную полость, что предотвращает его ротацию.

При раке пищевода выполнялась двухзональная моноблочная лимфодиссекция согласно классификации R. Bumm et al. утверждённой в 1994 г. на согласительной конференции интернациональной ассоциации заболеваний пищевода (JSDE) в Мюнхене [7].



При операции Осава — Гарлока сначала вскрывали брюшную полость косым разрезом от пупка до хряща рёберной дуги на уровне VI межреберья слева. При операбельности случая разрез продолжали и вскрывали грудную полость по VI межреберью слева с пересечением рёберной дуги и рассечением диафрагмы. Этот доступ значительно расширяет зону действий хирурга и поэтому существенно облегчает процесс мобилизации не только желудка, но и пищевода. Ганул В. Л. и соавторы [3] считают, что левосторонняя торакотомия в сочетании с диагональной (косой) лапаротомией и полной диафрагмотомией (вплоть до пищеводного отверстия диафрагмы) обеспечивает идеальные условия для мобилизации нижних отделов пищевода.

Формирование пищеводно-желудочного анастомоза проводилось вручную без использования сшивающих аппаратов. Мы отдаём предпочтение погружному пищеводно-желудочному анастомозу, который обладает высокой надёжностью и функциональными свойствами. В торакальной клинике Харьковского областного клинического онкологического центра применяется разработанный нами двурядный погружной пластический анастомоз. Формирование анастомоза в области дна желудка позволяет выполнить пластический прием, в результате которого формируется эластичная манжетка вокруг пищевода и новый газовый пузырь. Наложение одного ряда швов на переднюю стенку анастомоза делает более подвижным вновь сформированное дно желудка [6].

Результаты исследований и их обсуждение

Ведущее место по тяжести течения и исходу занимает несостоятельность пищеводно-желудочного анастомоза. Этот вид осложнений встречался в первые годы проведенного наблюдения. В последние 5 лет данное осложнение не встречается. Несостоятельность пищеводно — желудочного анастомоза развилась у 7 больных (3,2 %). Диагноз несостоятельности был установлен при рентгенисследовании с контрастированием пищевода на 7-е сутки после операции. У 2-х больных был обнаружен ограниченный затёк в средостение без развития эмпиемы. У 5-ти больных развилась эмпиема плевры, в связи с чем было проведено дренирование плевральной полости. Один больной умер от прогрессирования гнойного процесса, остальные выздоровели. В процессе лечения проводилась эндоскопическая санация анастомоза с орошением его антибиотиками, а также извлекались отошедшие лигатуры.

При несостоятельности пероральный прием пищи невозможен. Для этого пациентам

проводят питательный назогастральный зонд на много дистальнее анастомоза. Через рот назначают антисептические препараты и растительные масла. Такая методика эффективна только при затеках, самостоятельно опорожняющихся в просвет анастомоза. Однако при объемных, низко опускающихся и многокамерных затеках, плохо дренируемый гнойный процесс активно прогрессирует и неизбежно переходит в эмпиему плевры. Поэтому проводится дренирование плевральной полости для оттока гнойного содержимого и санации полости антисептиками. Лечение является длительным, однако при ограничении гнойного процесса приводит к полному заживлению свища. Такое развитие возможно лишь при частичной несостоятельности пищеводно — желудочного анастомоза.

Причинами несостоятельности могут быть краевые или более обширные некрозы культи пищевода или трансплантата — вследствие нарушения кровообращения, либо плохая репарация тканей (например, при сахарном диабете). Безусловно, не следует забывать и о роли технических погрешностей: несопоставление слизистых оболочек, очень частые швы и чрезмерное тугое завязывание узлов, прокалывание иглой слизистых оболочек при формировании второго ряда швов, натяжение сшиваемых органов.

Частичный некроз перемещённого в плевральную полость желудка встретился в 2-х случаях. Как известно, развитию омертвения способствует резкое снижение артериального давления у больных в первые несколько суток после вмешательства. На этом фоне в сосудах трансплантата, в которых еще не восстановилось адекватное коллатеральное кровообращение, резко замедляется скорость кровотока, что может сопровождаться развитием стазов, а затем и тромбозов.

В этих наблюдениях общим у обеих больных была лучевая терапия дробными фракциями в суммарной дозе 70 Гр на опухоль кардиального отдела желудка за 2 месяца до операции. Оба больных первоначально отказывались от операции, в связи с чем им проводилась лучевая терапия.

Приводим описание одного случая некроза культи желудка у больного в возрасте 72 лет. В первые дни после операции Осава — Гарлока некроз внутриплеврального трансплантата ничем не проявлялся за исключением нарастающих симптомов интоксикации. На 5-е сутки при контрольной рентгенографии переносным рентгеновским аппаратом была выявлена жидкость в левой плевральной полости. При плевральной пункции получена гнойная жидкость с запахом желудочного со-

держимого. Заподозрена ранняя несостоятельность пищеводно-желудочного анастомоза, что было подтверждено рентгенологическим исследованием пищевода с контрастом. Несостоятельность анастомоза была практически полной. Тяжесть состояния больного не позволяла выполнить повторное срочное хирургическое вмешательство. Дренажирование плевральной полости не улучшило состояние больного. Через несколько дней при нарастающих явлениях лёгочно-сердечной недостаточности больной умер. На аутопсии выявлен краевой некроз проксимальной части трансплантата и связанная с этим полная несостоятельность анастомоза.

Учитывая предшествовавшую в обоих случаях лучевую терапию на проксимальную часть желудка с опухолью, и возможный лучевой склероз, мы пришли к заключению о том, что последняя явилась фактором, способствовавшим развитию некроза культи желудка.

Мы наблюдали также редкое осложнение, связанное с нарушением целостности желудочного трансплантата. Первоначально это осложнение было принято за несостоятельность анастомоза. У больного при рентгенисследовании с барием отмечалось попадание контрастного вещества в плевральную полость рядом с анастомозом. После дренирования плевральной полости и санации больной был выписан домой с дренажом.

Через 2 месяца после операции больной умер. При аутопсии пищеводно-желудочный анастомоз оказался состоятелен, ниже последнего на 3 см по задней стенке желудка располагалась язва до 2,5 см в диаметре с перфорацией в центре, что и послужило причиной эмпиемы плевры.

Нарушение эвакуаторных свойств перемещенного в плевральную полость желудка относится к очень тяжелым, способным привести к летальному исходу осложнениям. Нарушение проходимости желудка может быть функциональным и механическим. Последнее связано с хирургическими погрешностями.

Вследствие денервации и травмы перемещенного в плевральную полость желудка последний, в ряде случаев, утрачивает моторную функцию и даже теряет мышечный статический тонус, что приводит к его острому расширению (рис. 1). Очевидно, это также связано с дегенеративными изменениями автономного нервного аппарата и, особенно, с патологией ацетилхолиновых рецепторов мышечных волокон. Резекция малой кривизны при формировании желудочной трубки разрушает как интрамуральное желудочно-кишечное сплетение, так и гладкую мускулатуру антрального отдела желудка. Установлено, что вагусзависимые «командные» ганглии желудочного сплетения, программирующие все виды локальной мышечной активности, расположены преимущественно по малой кривизне.

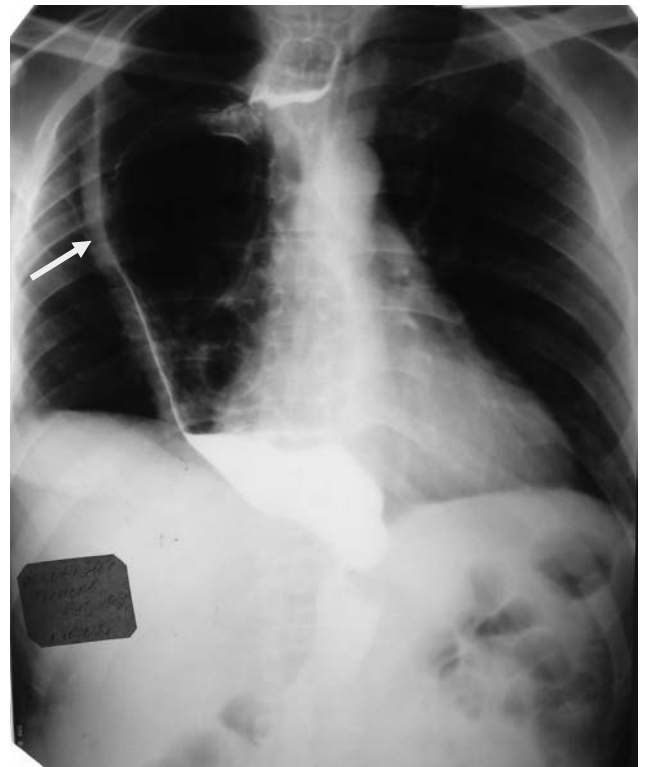


Рис. 1. Рентгенограмма легких после операции Льюиса. Острое расширение желудка в грудной полости

Клинически синдром острого расширения желудка проявляется сначала икотой, тошнотой и срыгиваниями. При этом обращает на себя внимание увеличение количества содержимого, отделяемого по назогастральному зонду. При нормальном течении послеоперационного периода на 4–5 сутки отделяемое по назогастральному зонду составляет от 10 до 200 мл за сутки. При нарушении эвакуации объём отделяемого возрастает до 1000–2000 мл за сутки. При рентгеноскопии с контрастом желудок, расположенный в грудной клетке, приобретает невероятно большие размеры и почти шаровидную форму. Он может, оттесняя легкое, занимать до 3/4 гемиторакса. На фоне тени желудка всегда определяется высокий уровень жидкости. Эвакуации содержимого желудка в двенадцатиперстную кишку не отмечается. Такое состояние следует расценивать как критическое, так как при нем весьма реальна угроза механического разрыва пищеводно-желудочного анастомоза.

Среди обследованных нами больных данное осложнение встретилось в 5-ти случаях. В 4-х случаях нам удалось разрешить это осложнение консервативным путём. Для улуч-



шения эвакуации из желудочного трансплантата, наиболее часто применяют препараты, стимулирующие моторику — прокинетики, среди которых главную роль играют агонисты мотилиновых рецепторов — мотилинимики. Мотилин — нейропептидный гормон, участвующий в регуляции моторики ЖКТ. Основными представителями группы мотилинимики являются различные соли эритромицина (лактобионат, этилсукцинат, фосфат). Известно, что эритромицин стимулирует сократительную активность антрального отдела желудка у больных с диабетическим гастропарезом, гастроэзофагеальной рефлюксной болезнью и у здоровых людей [10]. Низкие дозы эритромицина (40 мг) вызывают кратковременную базальную моторную активность антрального отдела желудка, в то время как высокие дозы (200–350 мг) вызывают мощные сокращения антрума в течение длительного периода. Эффект эритромицина дозозависим. Парентеральное введение эритромицина эффективнее, чем назначение *per os*.

В нашей клинике эритромицин (эритромицина фосфат) применяется внутривенно в дозе 300 мг 1 раз в день в течение 10–14 дней, начиная с 1–2-х суток после операции. Некоторые ограничения длительного применения эритромицина обусловлены побочными эффектами, связанными с антибактериальной активностью.

В одном случае в течение 8 дней консервативными методами парез разрешить не удалось, что потребовало хирургическое вмешательство. Приводим описание данного случая. Больному 56 лет выполнена резекция среднестергового отдела пищевода с пластикой желудка (операция Льюиса). С первых дней отмечалось повышенное отделяемое из назогастрального зонда от 1000 до 2000 мл за сутки. При рентгенологическом исследовании с контрастом выявлено расширение желудка в правой плевральной полости (рис. 2). Эвакуация бария отсутствовала в течение суток. Консервативное лечение в течении 3-х дней не дало эффекта. В связи с угрозой несостоятельности анастомоза было решено выполнить хирургическое вмешательство в объеме дренирующей операции. Произведена верхнесрединная релапаротомия. В брюшной полости найден дистальный отдел желудка протяженностью до 6 см. Выполнена гастротомия и ревизия. При пальцевом исследовании в дистальном направлении привратник и луковица двенадцатиперстной кишки легко проходимы. Перекрута культи нет. К гастротомическому отверстию подведена первая петля тощей кишки и сформирован гастроэнтероанастомоз с Брауновским соустьем. Течение послеопера-

ционного периода гладкое. Отделяемое из назогастрального зонда резко уменьшилось. При контрольном рентгенологическом исследовании на 5-е сутки после повторной операции отмечается эвакуация контраста из желудка только через гастроэнтероанастомоз (рис. 3). Больной выписан на 10 сутки после повторной операции.

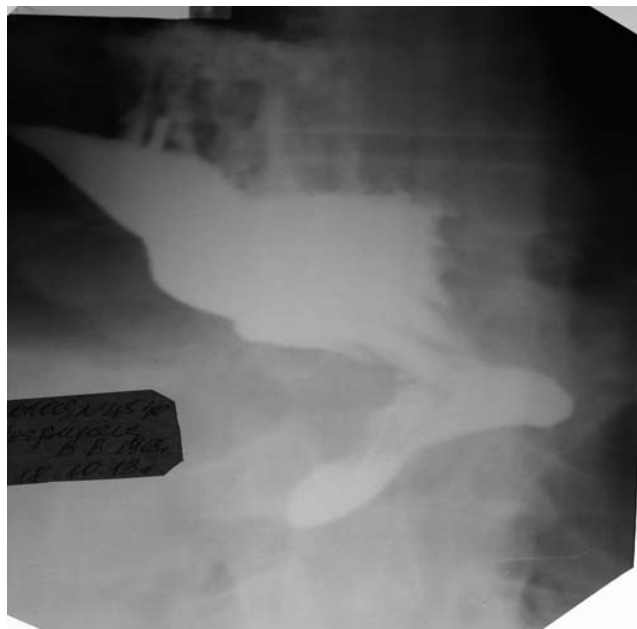


Рис. 2. Рентгенография желудка на 7 сутки после операции Льюиса. Полное отсутствие эвакуации контраста из желудка

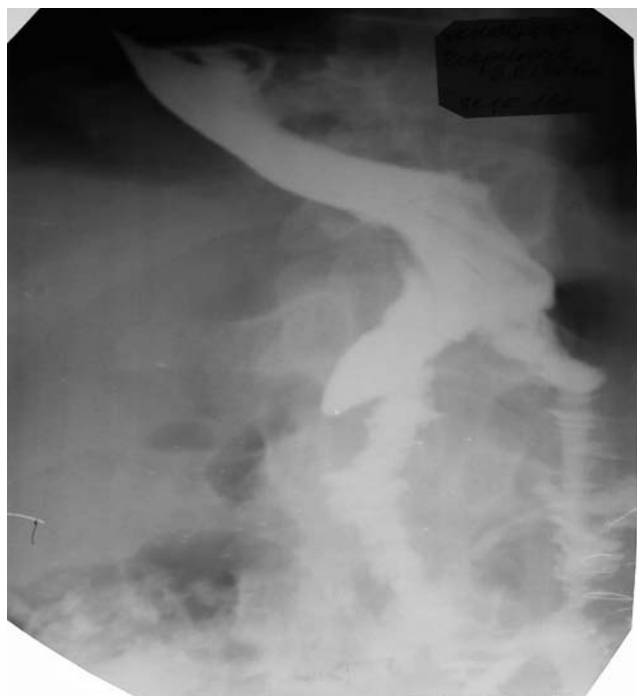

Рис. 3. Рентгенограмма желудка того же больного на 5-е сутки после релапаротомии и наложения гастроэнтероанастомоза. Эвакуация контраста только через анастомоз

Механическая непроходимость также наблюдалась в одном случае после операции Льюиса, когда имелась ротация желудочного трансплантата. Осложнение было диагностировано на 7 сутки при рентгенисследовании (рис. 4). Барий и даже водорастворимый контраст не поступали в кишечник. Больному произведена релапаротомия, разрушены сращения в области диафрагмального отверстия, проведен зонд в культю желудка и кишку через область перекрута для кормления. Больной находился на зондовом питании. Через 8 дней в связи с перерастяжением культи желудка наступила частичная несостоятельность пищеводно-желудочного анастомоза и развилась ограниченная эмпиема плевры. Произведено дренирование плевральной полости и ее санация. Больной выписан домой по настоянию родственников, поэтому дальнейшая его судьба не известна.

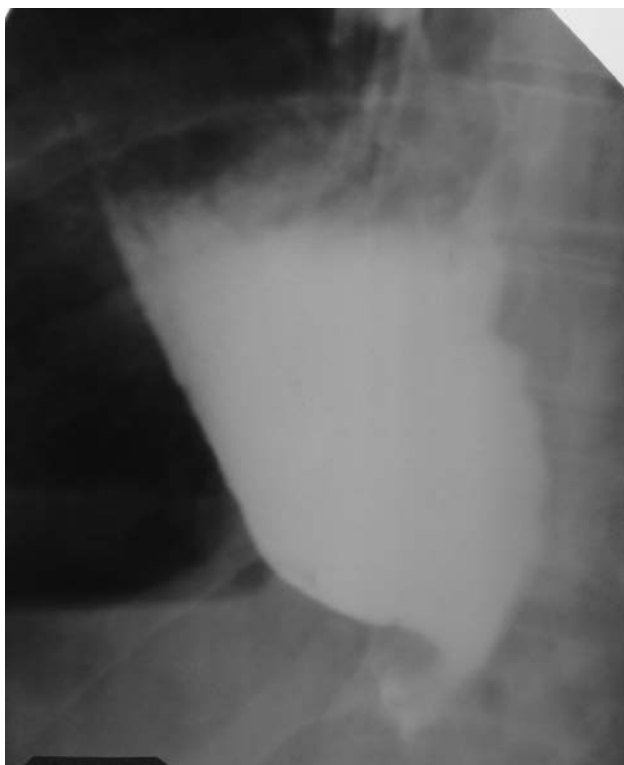

Рис. 4. Рентгенография желудка после операции Льюиса. Полное отсутствие эвакуации контраста из культи желудка вследствие его ротации

Безусловно, что при ротации желудка необходима срочная операция.

Некоторые авторы рекомендуют для устранения перекрута пищевода или желудка вы-

полнять реторакотомию. Пишесвод раскручивают, при этом равномерно распределяя ротационную волну вдоль длины культи желудка. Учитывая большую длину и ширину трансплантата, можно попытаться уложить его таким образом, чтобы равномерный спиралевидный изгиб в 360 не нарушал пассаж пищи. Важно, чтобы при этом не сместить закручивание на пилородуоденальную зону. В случае успеха желудок по всей его длине тщательно фиксируют к позвоночнику [7].

Для предотвращения данного осложнения при наложении пищеводно-желудочного анастомоза в грудной клетке, мы оставляем вскрытой брюшную полость для визуального контроля за расположением трансплантата.

Необходимо отметить, что такие осложнения как рубцовое сужение пищеводного анастомоза, рефлюкс — эзофагит, демпинг синдром в нашем наблюдении не встречались.

Выводы

Таким образом, описанные нами осложнения относятся к редким и часто имеют фатальный исход. Однако проведенный анализ свидетельствует о том, что в ряде случаев эти осложнения можно предотвратить. В частности для профилактики несостоятельности анастомоза важно соблюдение ряда условий: отсутствие натяжения сшиваемых органов, хорошее их кровоснабжение, редкое наложение швов.

Для профилактики ротации трансплантата необходим контроль за его расположением, как со стороны грудной клетки так и брюшной полости, в связи с чем последняя остаётся открытой до завершения формирования анастомоза.

При перекруте желудочного трансплантата показано срочное повторное хирургическое вмешательство, направленное на устранение непроходимости.

При стойком парезе культи желудка, не поддающемся консервативной терапии показано срочное хирургическое вмешательство для выполнения дренирующей операции в виде гастростомоанастомоза.

Лучевая терапия на опухоль кардиального отдела желудка в дозе 70 Гр оказывает негативное влияние на регенераторные процессы в зоне анастомоза при последующем хирургическом лечении. В связи с этим при планировании операции после облучения, максимальная суммарная доза должна составлять не более 40 Гр.



ЛИТЕРАТУРА

1. Афанасьев С. Г. Результаты расширенных и комбинированных операций по поводу рака желудка и кардиоэзофагеального перехода / С. Г. Афанасьев, А. В. Августинович, С. А. Тузиков // Сибирский онкологический журнал. — 2011. — Том 48, № 6. — с. 36 — 41.
2. Бойко В. В. Хирургическое лечение рака пищевода. Сообщение II. Хирургическое лечение рака грудного и абдоминального отделов пищевода/ В. В. Бойко, С. А. Савви, В. П. Далавурак [и др.] // Международный медицинский журнал. — 2010. — №3. — С. 70 — 79.
3. Ганул В. Л. Комбинированный торакоабдоминальный доступ — метод выбора при операциях по поводу рака желудка с распространением на пищевод / В. Л. Ганул, С. И. Киркилевский, Ю. Н. Кондрацкий [и др.] // Клиническая онкология. — 2013. — Т. 9, № 1. — С. 6-9.
4. Давыдов М. И. Рак пищевода/ М. И. Давыдов, И. С. Стилиди. — М. : Практическая медицина, 2007. — 392 с.
5. Новиков Е.А. Опыт хирургического лечения больных раком желудка с формированием пищеводных анастомозов / Е. А. Новиков // Международный медицинский журнал. — 2011. — № 2. — С. 40—42.
6. Особенности хирургического лечения рака пищевода и рака проксимального отдела желудка / В. И. Стариков, Ю. А. Винник, К. В. Баранников, К. Ю. Майборода // Університетська клініка. — 2013. — Том 9, № 1. — С. 30—33.
7. Bumm R. More or less surgery for esophageal cancer: extent of lymphadenectomy in esophagectomy for squamous cells esophageal carcinoma: How much is necessary / R. Bumm, J. Wong // Dis. Esoph. — 1994. — Vol. 7. — P. 151—155.
8. Collard J. M. Erythromycin enhances early postoperative contractility of the denervated whole stomach as an esophageal substitute / J. M. Collard, R. Romagnoli, J. B. Otte // Ann. Surg. — 1999. — Vol. 229. — P. 337—343.
9. Hofstetter W. Treatment Outcomes of Resected Esophageal Cancer / W. Hofstetter, S. G. Swisher, A. M. Correa // Ann. Surg. — 2002. — Vol. 236. — P. 376—385.
10. Visbal A. L. Levis esophagogastrectomy for esophageal cancer / A. L. Visbal, M. S. Allen, D. B. Miller // Ann. Thorac. Surg. — 2001. — Vol. 71. — P. 1803—1808.

РІДКІСНІ УСКЛАДНЕННЯ ХІРУРГІЧНОГО ЛІКУВАННЯ РАКУ СТРАВОХОДУ ТА КАРДІАЛЬНОГО ВІДДІЛУ ШЛУНКА.

**В. І. Старіков, Ю. О. Вінник,
К. Ю. Майборода**

RARE COMPLICATIONS OF SURGICAL TREATMENT OF ESOPHAGUS AND GASTRIC CARDIA CANCER

**V. I. Starikov, Yu. A. Vinnik,
K. Yu. Majboroda**

Резюме. В роботі описані рідкісні ускладнення хірургічного лікування 215 хворих на рак стравоходу та кардіального відділу шлунка. Проведен аналіз причин їх розвитку та дані рекомендації їх профілактиці та лікуванню.

Ключові слова: *анастомоз, неспроможність, ротація трансплантату.*

Summary. This paper describes the rare complications of surgical treatment of 215 patients with esophagus and gastric cardia cancer. The analysis of the reasons for their development and recommendations for their prevention and treatment are given.

Key words: *anastomosis, insolvency, rotation of the graft.*