УДК 615.262.1:616.721-001.7:615.454:547.459.5

Н. В. Давішня, І. А. Зупанець, С. К. Шебеко

Національний фармацевтичний університет

МОРФОЛОГІЧНЕ ВИВЧЕННЯ ХОНДРОПРОТЕКТОРНИХ ВЛАСТИВОСТЕЙ КОМБІНАЦІЇ ГЛЮКОЗАМІНУ З КЕТОПРОФЕНОМ У ФОРМІ КРЕМ-ГЕЛЮ

Наведені результати морфологічного вивчення хондропротекторних властивостей комбінації глюкозаміну з кетопрофеном у формі крем-гелю на моделі системного стероїдного артрозу у щурів. У якості препаратів порівняння використовували Фастум гель 5 % та Глюкозамін крем-гель 5 %, які наносилися аналогічним чином в еквівалентній умовно-терапевтичній дозі 50 мг. Нашкірне нанесення в лікувальних цілях досліджуваної комбінації істотно знизило вираженість патологічних процесів у суглобовому хрящі щурів з артрозом. Свідченням цього є морфометричні показники, які демонструють позитивну динаміку.

Ключові слова: глюкозаміну гідрохлорид; кетопрофен; м'яка лікарська форма; системний стероїдний артроз; морфоструктура суглобових тканин

ВСТУП

Остеоартроз (ОА) – хронічне дегенеративно-дистрофічне захворювання суглобів, що характеризується прогресуючою деструкцією суглобового хряща, проліферативною реакцією хрящової і кісткової тканин і супроводжується реактивним синовіїтом [6, 9]. Дане захворювання є одним з найпоширеніших у структурі патології опорно-рухової системи: розповсюдженість ОА в популяції складає до 14 % дорослого населення [3]. Головним патогенетичним механізмом розвитку ОА є порушення метаболізму основної речовини суглобового хряща, що призводить до виникнення дегенеративних змін і протеогліканової недостатності [5, 6, 15, 16]. Всі вищеописані зміни виникають як наслідок глибоких порушень обміну речовин клітин хрящової тканини – хондроцитів. Для впливу на патологічний процес ОА використовують препарати з хондропротекторною дією та нестероїдні протизапальні засоби, в тому числі у топічних формах [1, 5, 13, 14]. Метою даного дослідження стало морфологічне вивчення хондропротекторних властивостей комбінації глюкозаміну з кетопрофеном у м'якій лікарській формі.

МАТЕРІАЛИ ТА МЕТОДИ

Вивчення комбінації глюкозаміну гідрохлориду та кетопрофену у вигляді топічної лікарської форми було проведено на моделі системного стероїдного артрозу (ССА) у щурів [4, 11]. Об'єктом даного дослідження стала комбінація глюкозаміну гідрохлориду та кетопрофену в формі крем-гелю (Г/К крем-гель). У якості препаратів порівняння використовували Фастум гель 5 % та Глюкозамін крем-гель 5 %, які наносилися аналогічним чином в еквівалентній умовно-терапевтичній дозі 50 мг. У дослідженні було використано 60 білих щурів, яких розподілили на 5 дослідних груп: 1 група – інтактний контроль (N = 10); 2 група – контрольна патологія (N = 20); 3 група – щури з артрозом, які отримували Г/К крем-гель в умовно-терапевтичній дозі 50 мг (N= 10); 4 група – щури з артрозом, які отримували Глюкозамін крем-гель у еквівалентній дозі 50 мг (N=10); 5 група – щури з артрозом, які отримували препарат Фастум гель у еквівалентній дозі 50 мг (N=10). Експериментальний остеоартроз відтворювали шляхом триразового внутрішньом'язового введення до стегнового м'язу дексаметазону в разовій дозі 7 мг/кг з інтервалом 1 тиждень [4, 7]. Починаючи з 28 дня експерименту і протягом 4 тижнів, всі тварини щодня отримували відповідні препарати, які наносилися шляхом нашкірних аплікацій в області колінних суглобів на обох лапах в еквівалентних кількостях – по 50 мг на кожну.

Для вивчення впливу досліджуваних препаратів на структуру хрящової тканини на 56 добу експерименту проводили гістоморфологічне дослідження суглобових тканин стандартними методами світлової мікроскопії [2, 8]. Мікроскопічне дослідження проводили під мікроскопом БІМАМ Р-12 (ВО «ЛОМО», Росія) з системою цифрового виведення зображень мікропрепаратів Nikon Coolpix E4500 (Японія). Для об'єктивізації отриманих даних проводили морфометричні вимірювання. За допомогою окуляр-мікрометра на мікропрепаратах визначали товщину суглобового хряща, яку вимірювали в 3-х точках та виражали в умовних одиницях, також підраховували

© Давішня Н. В., Зупанець І. А., Шебеко С. К., 2014

Таблиця

МОРФОМЕТРИЧНІ ПОКАЗНИКИ СУГЛОБОВОГО ХРЯЩА ЩУРІВ НА 56 ДОБУ ЕКСПЕРИМЕНТУ

Умови досліду	Товщина хряща, ум. од.	Клітинна щільність на ум. од. площі	Сума балів за системою оцінки стану хряща	% спостережень з патологічними змінами
Інтактний контроль	16,6±0,9	29,2±1,3	24,7±0,2	0
Контрольна патологія	10,6±0,4 *	20,0±1,6 *	14,4±0,8 *	100,0
Комбінація Г/К крем-гель	14,4±0,5 */**	26,0±0,8 **/***	22,2±0,7 **/***	30,0
Глюкозамін крем-гель	14,8±0,7 **	27,4±1,6 **/***	21,0±1,0 **/***	40,0
Фастум гель	13,1±0,7 */**	22,3±1,5 *	17,5±1,1 */**	60,0

Примітки:
1) * – $p \leq 0,05$ відносно інтактних тварин;
2) ** – $p \leq 0,05$ відносно групи контрольної патології;
3) *** – $p \leq 0,05$ відносно тварин, які отримували препарат порівняння Фастум гель.

щільність розташування хондроцитів на умовній одиниці площі.

Крім того проводили напівкількісну оцінку стану основних структур суглобів, для чого використовували систему оцінки згідно з методичними рекомендаціями [7]. Виявлені порушення структурних компонентів суглоба, виражені в балах, підсумовувались для підрахунку середнього балу і розподілялись наступним чином:

- 23-25 балів – стан суглоба оцінюється як норма;
- 19-22 бали – слабо виражені порушення в структурі хряща і капсулі суглоба;
- 15-18 балів – помірно виражені зміни в структурі хряща і капсулі суглоба;
- 8-14 балів – виражені порушення структури хряща і капсули суглоба;
- 0-7 балів – важкі порушення, аж до руйнування суглобового покриття, деструкції субхондральної кістки, фібротизації і склерозування капсули суглоба.

Статистичну обробку отриманих цифрових даних проводили із застосуванням непараметричних методів аналізу (Mann-Whitney U Test) [10].

РЕЗУЛЬТАТИ ТА ЇХ ОБГОВОРЕННЯ

Результати дослідження впливу комбінації глюкозаміну з кетопрофеном у вигляді крем-гелю на морфологічні показники суглобового хряща у щурів представлені у таблиці. Мікроскопічне дослідження колінних суглобів інтактних щурів показало наявність морфологічної картини, що відповідає сучасним уявленням про будову суглобів і хрящової тканини [12, 13, 15].

Суглобова поверхня кісток колінного суглоба інтактних щурів вкрита гіаліновим хрящем, який має виражену зональну будову. Забарвлення міжклітинної речовини рівномірне, інтенсивність його зростає у напрямку до субхондральної кістки. Субсиновіальна тканина досить бідна клітинами, в ній переважають волокна сполучної тканини (рис. 1). Середня товщина суглобового хряща інтактних щурів склала 16,6 ум. од., щільність розташування клітин – 29,2 екземплярів на ум. од. площі. Сума балів за системою оцінки стану хряща – 24,7 (табл.).

При мікроскопічному дослідженні колінних суглобів щурів групи контрольної патології були зафіксовані патоморфологічні зміни, що свідчать про розвиток дегенеративно-дистрофічних, гіперпластичних та запально-деструктивних процесів, що відповідає загальним уявленням про особливості розвитку остеоартрозу [6, 9].

В деяких спостереженнях були відзначені ранні тканинні зміни синовіальних оболонок, їх складка ставала багатоклітинною – синовіоцити розташовувалися в 6-7 і більше рядків. Спостерігалась розми-

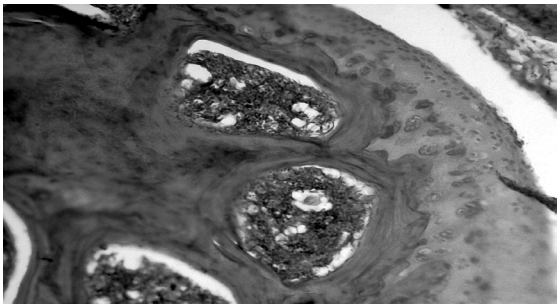

Рис. 1. *Морфоструктура колінного суглоба інтактних щурів. Гіаліновий хрящ суглобової поверхні нормальної будови. Гематоксилін-еозин. Зб. 150.*



Рис. 2. *Морфоструктура колінного суглоба щурів із ССА. Гіперплазована оболонка, зростається з поверхнею хряща. Гематоксилін-еозин. Зб.150.*

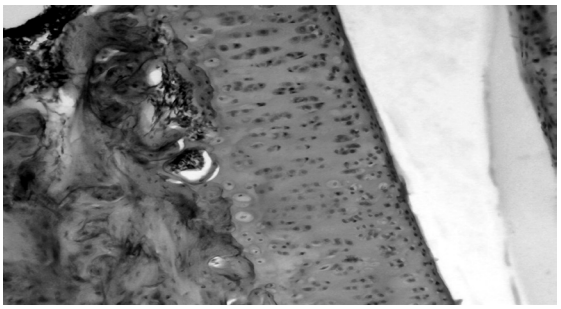

Рис. 3. *Морфоструктура колінного суглоба щурів із ССА під впливом комбінації ГК крем-гель. Цитоархітектоніка хряща збережена. Гематоксилін-еозин. Зб. 150.*

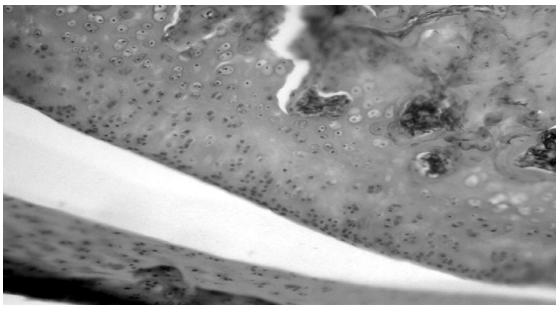

Рис. 4. *Морфоструктура колінного суглоба щурів із ССА під впливом препарату Глюкозамін крем-гель. Рівна поверхня хряща, цитоархітектоніка в стані норми. Гематоксилін-еозин. Зб.150.*

тість зональної структури суглобового хряща: поділ на шари відсутній, клітини розташовані хаотично (рис. 2). Щільність розташування хондроцитів була достовірно знижена в порівнянні з інтактними показниками (20,0 екземплярів на ум. од. площі проти 29,2 в інтактному контролі), а товщина суглобового хряща становила лише 64 % (табл.). Також у багатьох мікропрепаратах були виявлені ознаки формування панусу, коли гіперплазована синовіальна оболонка наростала на суглобову поверхню з боків і щільно зросталася з нею (рис. 2). Напівкількісна оцінка стану хряща щурів цієї групи в середньому становила 14,4 балів, що свідчить про виражені дегенеративно-дистрофічні порушення в структурах хряща і капсулі суглоба (табл.).

При гістологічному вивченні впливу Г/К крем-гелю морфологічна картина була близька до норми при наявності незначних патологічних змін. Морфометричні показники при цьому були максимально наближені до показників інтактних тварин. Так, товщина суглобового хряща була збільшена до 87 % від товщини інтактного хряща і в середньому склала 14,4 ум. од., а щільність розташування хондроцитів достовірно збільшувалася на 30 % порівняно з показниками групи контрольної патології (26,0 проти 20,0 екземплярів на ум. од. площі) і була достовірно більше, ніж у групі, що отримувала препарат Фастум гель (табл.). Хондроцити без дистрофічних змін розташовані як поодинці, так і ізогенними групами, що свідчить про активність регенеративних процесів (рис. 3). Синовіальні оболонки не гіперплазовані без патологічних змін, за клітинним складом представлені сіновіоцитами і фібробластами. Слід зазначити практично повну відсутність у мікропрепаратах даної групи явищ запальної проліферації, які, як правило, проявляються в м'яких тканинах суглобів у вигляді панусу, проліферації синовіальних клітин, осередків клітинної інфільтрації тощо. Під впливом Г/К крем-гелю помірні або незначні прояви тих чи інших відхилень від норми спостерігалися всього у 30 % тварин. При напівкількісній оцінці загального стану тканин суглобів у цій групі сума балів склала 22,2, що достовірно перевищило показники не тільки групи контрольної патології, але й щурів, які отримували Фастум гель, і наблизилося до рівня інтактних тварин (табл.).

При нанесенні тваринам з ССА на уражені суглоби препарату порівняння Глюкозамін крем-гель у суглобових тканинах спостерігалася морфологічна картина, майже аналогічна попередній групі при незначних відмінностях у характері патоморфологічних змін. У більшості мікропрепаратів суглобовий хрящ мав рівну поверхню без дефектів, його будова практично не відрізнялася від інтактного: специфічна позиційна структура збережена, хрящова тканина була рівномірно забарвлена та без видимих зон деструкції (рис. 4). Морфометричні показники наближені до інтактних. Показники товщини суглобового хряща і клітинної щільності були достовірно вище в порівнянні з групою контрольної патології і знаходилися на рівні інтактних тварин (14,8 ум. од. та 27,4 екз. на ум. од. площі відповідно) (табл.). Слабко виражені або помірні прояви тих чи інших відхилень від норми були відмічені в 40 % мікропрепаратів. У деяких мікропрепаратах спостерігалися ділянки проміжної зони хряща, що містили дистрофічно змінені хондроцити. Зміни також були виявлені в м'яких тканинах суглобів у вигляді запально-проліферативних явищ в синовії. Сума балів при напівкількісній оцінці стану тканин суглобів в середньому склала 21,0, що достовірно перевищує не тільки рівень контрольної патології, а й активність препарату Фастум гель. Даний рівень бальної оцінки свідчить про наявність слабо виражених порушень у структурах хряща та капсулі суглоба (табл.).

При гістологічному вивченні суглобів щурів з ССА під впливом препарату Фастум гель спостерігалася картина, ідентична групі контрольної патології, але при меншій мірі патоморфологічних проявів. У 60 % тварин даної групи суглобові поверхні були вражені тією чи іншою мірою. Товщина суглобового хряща збільшувалася в порівнянні з групою контрольної патології на 23 %, що, в свою чергу, склало 79 % від інтактних показників. Щільність розташування хондро-

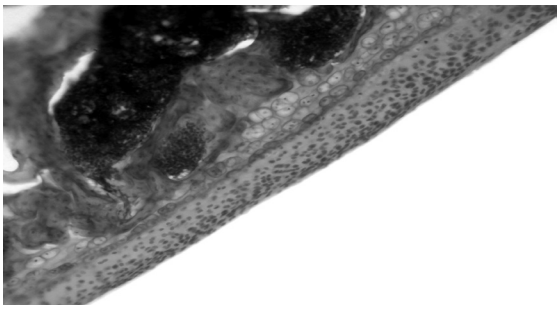

Рис. 5. *Морфоструктура колінного суглоба щурів із ССА під впливом препарату Фастум гель. Звужена ділянка хряща, втрата характерної структури. Гематоксилін-еозин. Зб. 150.*

цитів також була збільшена, в середньому по групі даний показник перевищував значення контрольної патології лише на 10 % (22,3 проти 20,0 екземплярів на ум. од. площі) (табл.). Патологічні зміни в тканинах суглобів в більшості випадків супроводжувалися розвитком проліферативного синовіїту. Слід зазначити, що під впливом препарату Фастум гель патологічний процес все ж був уповільнений, кісткові напливи, ділянки тотальної деструкції хряща і заміщення його сполучною тканиною виявлені не були (рис. 5). Сума балів, отримана при напівкількісній оцінці стану суглобових тканин, склала в середньому 17,5, що відповідає помірно вираженим порушенням структури хряща і капсули суглоба (табл.).

ВИСНОВКИ

Нашкірне нанесення в лікувальних цілях досліджуваної комбінації Г/К крем-гель істотно знижує вираженість патологічних процесів у суглобовому хрящі щурів з ССА. Свідченням цього є морфометричні показники, які демонструють позитивну динаміку. При цьому за ступенем позитивного впливу Г/К крем-гель не поступається активності препарату порівняння Глюкозамін крем-гель і достовірно перевершує рівень хондропротекторної активності препарату Фастум гель.

ПЕРЕЛІК ВИКОРИСТАНИХ ДЖЕРЕЛ ІНФОРМАЦІЇ

1. Алексеева Л. И. Применение локальных средств в лечении остеоартроза / Л. И. Алексеева, Н. Г. Кашеварова // РМЖ. – 2008. – № 24. – С. 1622-1628.
2. Гистология, цитология и эмбриология / Под ред. Ю. И. Афанасьева, Н. А. Юриной. – 5-е изд., перераб. и доп. – М.: Медицина, 2002. – 744 с.
3. Дзяк Г. В. Лечение остеоартроза у больных старших возрастных групп / [Г. В. Дзяк, Т. А. Симонова, М. Г. Гетман и др.] // Здоров'я України. – 2011. – № 13-14. – С. 26-27.
4. Зупанец И. А. Влияние комбинации глюкозамина гидрохлорида с парацетамолом на апоптоз хондроцитов в условиях развития системного стероидного артроза у крыс / И. А. Зупанец, В. А. Туляков, С. К. Шебеко // Эксперимент. и клин. фармакол. – 2012. – Т. 75, № 4. – С. 34-37.
5. Зупанец И. А. Клинико-фармацевтические аспекты современных комбинированных хондропротекторов / И. А. Зупанец, С. К. Шебеко // Consilium Medicum. – 2010. – Т. 4, № 4. – С. 3-6.
6. Коваленко В. Н. Остеоартроз. Практична настанова / В. Н. Коваленко, О. П. Борткевич. – 3-тє вид., доп. зі змінами. – К.: Моріон, 2010. – 608 с.
7. Методические рекомендации по экспериментальному исследованию и клиническому изучению противоартрозных (хондромодулирующих) лекарственных средств / И. А. Зупанец, Н. А. Корж, Н. В. Дедух и др. – К., 1999. – 56 с.
8. Микроскопическая техника: [руководство] / Под ред. Д. С. Саркисова, Ю. Л. Перова. – М.: Медицина, 1996. – 544 с.
9. Остеоартроз: консервативная терапия: [монографія] / Под ред. Н. А. Коржа, Н. В. Дедух, И. А. Зупанца. – Х.: Золотые страницы, 2007. – 424 с.
10. Реброва О. Ю. Статистический анализ медицинских данных. Применение пакета прикладных программ STATISTICA. – 3-е изд. – М.: МедиаСфера, 2006. – 312 с.
11. Усенко В. Ф. Дослідження впливу кверцетину на апоптоз хондроцитів в умовах розвитку експериментального остеоартрозу / В. Ф. Усенко, І. А. Зупанець, О. О. Тарасенко, С. К. Шебеко // Укр. ревматол. журн. – 2011. – № 3 (45). – С. 62-66.
12. Юшканцева С. И. Гистология, цитология и эмбриология. Краткий атлас: [учебное пособие] / С. И. Юшканцева, В. Л. Быков. – 2-е изд. перераб. и доп. – С.Пб. : Изд-во «П-2», 2007. – 120 с.
13. Bijlsma J. W. Strategies for the prevention and management of osteoarthritis of the hip and knee / J. W. Bijlsma, K. Knahr // Best Pract. Res. Clin. Rheumatol. – 2007. – Vol. 21, № 1. – P. 59-76.
14. Fauci A. S. Harrison's principles of internal medicine / [A. S. Fauci, E. Braunwald, D. L. Kasper et al.] – New York: McGraw-Hill Medical, 2008. – 2754 p.
15. Sun B.H. New developments in osteoarthritis / B. H. Sun, C. W. Wu, K. C. Kalunian // Rheum. Dis. Clin. North. Am. – 2007. – Vol. 33, № 1. – P. 135-148.
16. Zhang W. EULAR evidence based recommendations for the diagnosis of knee osteoarthritis / [W. Zhang, M. Doherty, G. Peat et al.] // Ann. Rheum. Dis. – 2009. – Vol. 68, № 13. – P. 141.

УДК 615.262.1:616.721-001.7:615.454:547.459.5

Н. В. Давишняя, И. А. Зупанец, С. К. Шебеко

МОРФОЛОГИЧЕСКОЕ ИЗУЧЕНИЕ ХОНДРОПРОТЕКТОРНЫХ СВОЙСТВ КОМБИНАЦИИ ГЛЮКОЗАМИНА С КЕТОПРОФЕНОМ В ФОРМЕ КРЕМ-ГЕЛЯ

Приведены результаты морфологического изучения хондропротекторных свойств комбинации глюкозамина с кетопрофеном в форме крем-геля на модели системного стероидного артроза у крыс. В качестве препаратов сравнения использовали Фастум гель 5 % и Глюкозамин крем-гель 5 %, которые наносились аналогичным образом в эквивалентной условно-терапевтической дозе 50 мг. Накожное нанесение в лечебных целях исследуемой комбинации существенно снизило выраженность патологических процессов в суставном хряще крыс с артрозом. Свидетельством этого являются морфометрические показатели, которые демонстрируют положительную динамику.

Ключевые слова: глюкозамина гидрохлорид; кетопрофен; мягкая лекарственная форма; системный стероидный артроз; морфоструктура суставных тканей

UDC 615.262.1:616.721-001.7:615.454:547.459.5

N. V. Davishnia, I. A. Zupanets, S. K. Shebeko

MORPHOLOGICAL STUDY OF CHONDROPROTECTIVE PROPERTIES OF COMBINATION GLUCOSAMINE AND KETOPROFEN IN THE FORM OF CREAM GEL

Results obtained of morphological study of the chondroprotective properties of combination drug containing glucosamine and ketoprofen in the form of a cream-gel on the model systemic steroid osteoarthritis in rats have been suggested. As the comparator drugs Fastum gel 5 % and Glucosamine Cream Gel 5 % were used. They were applied in a similar manner in the quasi-equivalent therapeutic dose of 50 mg. Cutaneous application for medicinal purposes researched combination significantly reduced the severity of pathological processes in the articular cartilage of rats with osteoarthritis. Evidence of this are the morphometric indicators that show a positive dynamics.

Key words: glucosamine hydrochloride; ketoprofen; the soft dosage form; systemic steroid arthritis; morphostructure of joint tissues

Адреса для листування:
61057, м. Харків, вул. Пушкінська, 27.
Тел. (057) 706-30-72.
Національний фармацевтичний університет

Надійшла до редакції 03.04.2014 р.