

УДК 611.651.1-053.13:611.957

О. М. СЛОБОДЯН, Д. В. ПРОНЯЄВ, О. В. КОЛЕСНИКОВА

м. Чернівці

МОРФОГЕНЕЗ ЯЄЧНИКІВ У 4–7-МІСЯЧНИХ ПЛОДІВ

Численні публікації в наукових виданнях, присвячені проблемам дослідження морфогенезу органів та структур плодів та новонароджених, свідчать про високе зацікавлення науковців питаннями перинатальної анатомії. Проте, наведені дані часто є не систематизовані та неповні, що зумовлює актуальність анатомічних досліджень в даному напрямі. Робота присвячена дослідженню закономірностей динаміки топографії та морфогенезу яєчників у 4–7-місячних плодів. З використанням адекватних методів анатомічного дослідження встановлено особливості морфології яєчників. Аналізуючи особливості топографії яєчників плодів 4–7 місяців внутрішньоутробного розвитку вдалось простежити тенденцію до відносного уповільнення збільшення довжини яєчників, прискорення зростання їх ширини та товщини. Яєчники можуть займати висхідне та низхідне положення. Висхідне положення, при якому яєчники можуть досягати сліпої кишки та низхідної ободової, правий та лівий відповідно характерне для більшості плодів 4–7 місяців внутрішньоутробного розвитку і поєднується з сидлоподібною або жолобуватою маткою.

Ключові слова: яєчники, плід, анатомія, людина.

Постановка проблеми. Про актуальність досліджень перинатальної анатомії систем та органів людини неодноразово наголошується на численних наукових конференціях, симпозіумах, з'їздах. Це обумовлено недостатньою увагою науковців до проблем перинатального морфогенезу. Хоча перинатальний період і є відносно коротким проміжком онтогенезу людини, проте евійннястейом зміни організму, що відбуваються в даному періоді є чи не найважливіші для його нормального функціонування. Сучасні надбання клінічної медицини з питань етіології, патогенезу та лікування різноманітних захворювань вказують на вагоме значення перинатального періоду як об'єкта всебічного дослідження, в тому числі й анатомічного [1]. Пізнання закономірностей перинатальних особливостей морфогенезу має вагоме значення для розуміння напрямку процесів дефінітивного формоутворення, становлення варіантної будови та патологічних процесів формування вад розвитку. Важливе клінічне значення перинатальної анатомії зумовлено інтенсивним впровадженням у практику лабораторій штучного запліднення та пересадки ембріонів, ультразвукового дослідження розвитку плода, пренатальної діагностики відхилень від нормального розвитку, хірургічної корекції природженої патології в утробі [2].

Аналіз останніх досліджень та публікацій. За деякими даними [3] природжені вади сечостатевої системи посідають 3-тє місце за частотою виникнення, серед них вади розви-

тку маткових труб – 5,4 %. У науковій літературі трапляються розбіжності у визначенні термінів та механізмів виникнення природженої патології яєчників. Недостатньо уваги приділяється дослідженню форми та динаміки топографоанатомічних закономірностей яєчників впродовж перинатального періоду. Деякі науковці [4], при проведенні морфологічних досліджень основну увагу приділяють дослідженню типової фетальної анатомії яєчників. Зокрема, виділяють листоподібну форму, притаманну мезоморфному типу статури, стрічкоподібну – для брахіморфного, циліндричну – для доліхоморфного типу.

Актуальність перинатальних досліджень внутрішніх жіночих статевих органів зумовлена ще й великою кількістю їх захворювань, притаманних постнатальному онтогенезу. Немає сумніву в тому, що саме в перинатальному періоді створюються умови розвитку переважної більшості захворювань. В структурі онкологічної патології рак яєчників посідає друге місце серед всіх випадків онкологічної патології внутрішніх жіночих статевих органів. Яєчники можна назвати органами-мішенями для кістозних захворювань [5].

Фрагментарність та несистематизованість даних літератури, щодо типової та варіантної анатомії яєчників у плодів значно ускладнює евійнняост результатів рентгенологічних та сонографічних досліджень перинатальної патології внутрішніх жіночих статевих органів [6].

Постановка завдання. Робота присвячена дослідженню закономірностей динаміки топографії та морфогенезу яєчників у 4–7-місячних плодів.

Матеріали та методи досліджень. Дослідження проведено на 40 препаратах трупів плодів людини без зовнішніх ознак анатомічних відхилень чи аномалій. Матеріал поділили по 10 препаратів на 4 групи відповідно 4–7 місяцям внутрішньоутробного розвитку. Матеріал одержано з Чернівецьких евійн гінекологічних евій. Окремі препарати евій досліджували в Чернівецькому обласному евійняостейому бюро в рамках планових розтинів.

Дослідження проведені згідно з методичними рекомендаціями «Дотримання етичних та законодавчих норм і вимог при виконанні наукових морфологічних досліджень». За висновком комісії з питань біомедичної етики Буковинського державного медичного університету, робота виконана з дотриманням основних положень GCP (1996), Конвенції Ради Європи про права людини та біомедицину (1997), Гельсінської декларації Всесвітньої медичної асоціації про етичні принципи проведення науково-медичних досліджень за участю людини (1964–2000) та наказу МОЗ України від 13.02.2006 р., № 66.

Поділ матеріалу на вікові групи проводили відповідно до класифікації періодів онтогенезу людини, ухваленої VII Всесоюзною конференцією з проблем вікової морфології, фізіології та біохімії (Москва, 1965), періодизації внутрішньоутробного розвитку за

Г. А. Шмідтом (1968) та з врахуванням «Інструкції з визначення критеріїв перинатального періоду, живонародженості та мертвонародженості», затвердженої наказом МОЗ України від 29.03.2006 р., № 179.

Вік об'єктів дослідження визначали за зведеними таблицями Б.М. Петтена (1959), П.И. Лобка та ев. (1983), А.И. Брусиловського, Л.С. Георгієвської (1985) на підставі евійння тім'яно-куприкової (ТКД) та тім'яно-п'яткової довжини (ТПД). Препарати плодів після евійння ТКД і ТПД фіксували у 10 % розчині формаліну протягом двох евій, після чого їх евійння у 5 % розчині формаліну. Використовували методи макро- мікропрепарування, морфометрії, ін'єкції судин, статистичної обробки даних.

Результати дослідження та їх обговорення. Основною особливістю морфології яєчників плодів 4–7 місяців є їх характерна форма. У всіх 40 досліджених нами плодів яєчники мали тригранну, стрічкоподібну, неправильну форму (рис. 1). Довжина яєчника у декілька разів переважала ширину, ширина в свою чергу також у декілька раз переважала товщину. Отже у яєчника умовно виділяли верхівку, основу, дві сторони, краї та два кінці. Маткова труба у всіх випадках розміщена зі сторони верхівки яєчника, часто, тісно стикаючись з однією зі сторін. Краї яєчника як правило загорнуті до верхівки. Очеревина, що вкриває яєчник з усіх сторін, з його країв переходять відповідно у брижу яєчника та у широку зв'язку матки. В літературі часто трапляються відомості про сегментарну будову

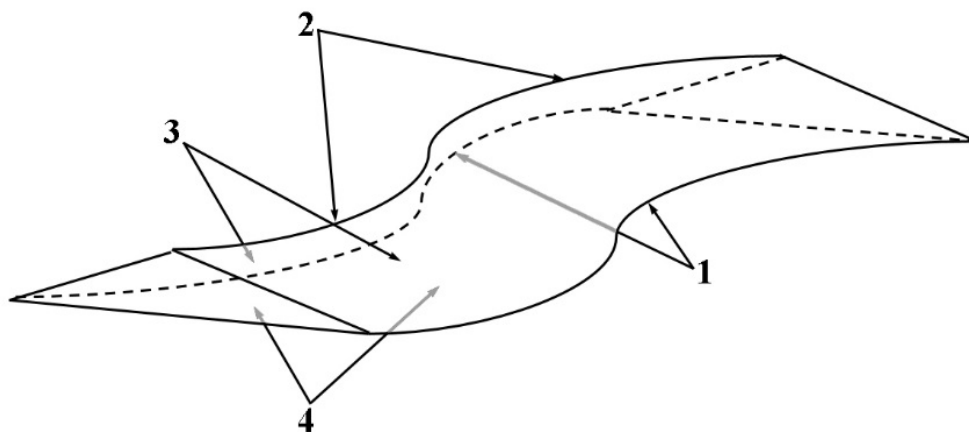


Рис. 1. Схема зовнішньої будови яєчника плодів:
1 – краї яєчника, 2 – верхівка яєчника, 3 – сторони яєчника, 4 – основа яєчника

яєчників плодів [7]. Автори виділяють від 2 до 4 його сегментів або часток. Результати наших досліджень вказують на певну умовність даного твердження. Відносно значна довжина яєчників часто зумовлює їх складчасту форму. Саме в ділянках цих складок і створюється видимість розділення яєчника на частки, проте очеревина в даних ділянках не переривається і не утворює додаткові складки. З даних літератури відомо, що яєчники дорослих значно рідше бувають сегментарними ніж яєчники ранніх плодів. З огляду на вищевикладене, вважаємо, що поділ яєчників ранніх плодів на сегменти є умовним і з віком яєчники набувають округлої форми, а їх окремі частки зливаються. Розглянемо типові топографоанатомічні особливості яєчників на окремих прикладах.

У плода 4 місяця розвитку (185,0 мм ТПД) яєчники видовженої трикутної правильної форми (не утворюють складок). Мають висхідне положення і своєю основою тісно прилягають до бічних стінок прямої кишки. Маткові труби простягаються обабіч яєчників і прилягають до їх сторін права до дорсальної ліва – до вентральної. Лівий яєчник трубним кінцем стикається з петлею сигмоподібної кишки. Матковий кінець лівого яєчника розміщений на дні матці, яке в даному випадку має плоску форму, що нехарактерно для даного вікового періоду. Матковий кінець правого яєчника занурений в прямокишково-маткову заглибину. Висхідне положення яєчників в даному випадку є характерним для цієї вікової групи.

У плода 5 місяця (235,0 мм ТПД) яєчники видовженої трикутної форми, положення – латерально-висхідне. Лівий яєчник вигнутий, його матковий кінець прилягає до латеральної поверхні прямої кишки та до маткової частини маткової труби, яка у ранніх плодів часто має характерний горбкуватий вигляд. Трубний кінець яєчника занурений у евійняостей заглибину. Правий яєчник видовжений і його трубний кінець досягає сліпої кишки. Маткові труби прилягають до вентральної сторони відповідних яєчників. Така топографія та морфологія яєчників характерна для більшості досліджених нами плодів 4–6 місяців розвитку.

У плода 7 місяця (330,0 мм ТПД) обидва яєчника вигнуті та частково, матковими кінцями занурені у прямокишково-маткову заглибину. Трубні кінці основою прилягають до петель кишок, однією із сторін (частіше вентральною) до маткової труби, а іншою стороною до пристінкової очеревини евійняостей простору, сечоводів та клубових судин. Трубні кінці яєчників спрямовані краніально, але не пересікають лінію Якобі, тобто яєчники повністю розміщені в порожнині таза. Особливістю топографії яєчників плодів 7 місяця є горизонтальне положення лівого яєчника і висхідне положення правого яєчника (рис. 2).

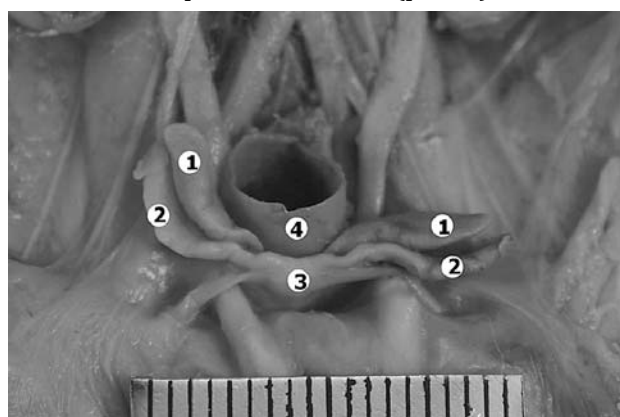


Рис. 2. Внутрішні жіночі статеві органи плода 320 мм ТПД. Макропрепарат:
1 – яєчники, 2 – маткові труби,
3 – матка, 4 – пряма кишка

Отже, проаналізувавши топографоанатомічні особливості яєчників у 4–7-місячних плодів можна простежити тенденцію до відносного зменшення довжини яєчників, збільшення їх ширини та товщини. Яєчники можуть займати висхідне положення та низхідне (занурені в матково-прямокишкову заглибину). Висхідне положення, при якому яєчники можуть досягати сліпої кишки та низхідної ободової, правий та лівий відповідно характерне для плодів 4–7 місяців внутрішньоутробного розвитку і поєднується з сидлоподібною або жолобуватою маткою. Такі топографоанатомічні особливості можна вважати нормою для плодів даної вікової групи, проте свідчать про затримку розвитку на пізніх етапах перинатального розвитку.

Висновки та перспективи подальших досліджень.

1. У 4–7 місячних плодів спостерігається відносне зменшення довжини яєчників на противагу збільшенню їх ширини та

товщини, що обумовлено синтопічними кореляційними відношеннями прилеглих органів і структур таза. Наслідком цих процесів є зміна форми яєчників із плоскої, стрічкоподібної до видовженої овальної.

2. У даному віковому періоді відбувається поступове опускання яєчників унаслідок чого вони набувають горизонтального положення.

Вважаємо за доцільне дослідити особливості морфогенезу яєчників наприкінці плодового періоду та в новонароджених.

Список використаних джерел

1. Ахтемійчук Ю. Т. Нариси ембріотопографії / Ю. Т. Ахтемійчук. — Чернівці: Видавничий дім «Букрек», 2008. — 200 с.
2. Нариси перинатальної анатомії / [Ю. Т. Ахтемійчук, О. М. Слободян, Т. В. Хмара та ін.]; за ред. Ю. Т. Ахтемійчука. — Чернівці: БДМУ, 2011. — 300 с.
3. Ахтемійчук Ю. Т. Морфогенез маткових труб у пренатальному періоді онтогенезу людини / Ю. Т. Ахтемійчук, Т. В. Пятницька, Д. Г. Манчуленко // Анатомо-хірургічні аспекти дитячої гастроентерології: матеріали 3-го наукового симпозиуму. — Чернівці, 2012. — С. 16—23.
4. Жарова Н. В. Індивідуальна анатомічна мінливість яєчників у плодів та новонароджених / Н. В. Жарова // Анатомо-хірургічні аспекти дитячої гастроентерології: матеріали 3-го наукового симпозиуму. — Чернівці, 2012. — С. 34—35.
5. Молошок А. А. Информативность цитологического метода исследования при субоперационной диагностике заболеваний яичников / А. А. Молошок, В. А. Сеница, С. А. Андреев // Патологоанатомічна діагностика хвороб людини: здобутки, проблеми, перспективи: Матеріали Всеукраїнської науково-практичної конференції, присвяченої 100-річчю з дня народження професора Н. М. Шинкермана (засновника кафедри та патологоанатомічної служби на Буковині), (21—22 травня 2007 року, м. Чернівці). — Чернівці, 2007. — С. 124—125.
6. Гузік Н. М. Природжені вади – актуальна проблема сьогодення / Н. М. Гузік, Н. Б. Решетілова, О. В. Гузік // Анатомо-хірургічні аспекти дитячої гастроентерології: матеріали 3-го наукового симпозиуму. — Чернівці, 2012. — С. 34.
7. Марчук В. Ф. Онтогенетичні перетворення яєчників у пренатальному періоді розвитку людини / В. Ф. Марчук // Морфологія. — 2007. — Т. 1, № 7. — С. 62—69.

О. М. SLOBODYAN, D. V. PRONYAYEV, O. V. KOLESNIKOV
Chernivtsi

MORPHOGENESIS OF THE OVARIES OF 4–7-MONTH FETUSES

Numerous publications in scientific editions dealing with the problems of studying morphogenesis of the organs and structures of the fetuses and newborns are indicative of an increased interest of scientists in the questions of perinatal anatomy. However, the evidence available is not always systematized and complete, which stipulates topicality of anatomical research in this direction. The present study touches upon the regularities of the dynamics of topography and morphogenesis of the ovaries in the second trimester of pregnancy. With the use of classical methods in anatomical studies the peculiarities of ovarian morphology of early fetuses have been detected. While analyzing the peculiarities of ovarian topography in fetuses of the 4–7 month of intrauterine development we have managed to observe the tendency to a relative delay of the ovarian length enlargement, and acceleration of their width and thickness growth. The ovaries can be in ascending and descending positions. An ascending position, when both ovaries can reach the cecum and descending colon, the right and the left one respectively, is characteristic for the majority of the fetuses in their 4–7 month of intrauterine development and is associated with an arcuate or valuate uterus.

Keywords: ovaries, fetus, anatomy, human.

О. М. СЛОБОДЯН, Д. В. ПРОНЯЄВ, О. В. КОЛЕСНИКОВА
Черновцы

МОРФОГЕНЕЗ ЯЄЧНИКІВ У 4–7 МЕСЯЧНИХ ПЛОДІВ

Многочисленные публикации в научных изданиях, посвященные проблемам исследования морфогенеза органов и структур плодов и новорожденных, свидетельствуют о высокой заинтересованности вопросами перинатальной анатомии. Однако, приведенные данные часто не систематизированы и неполные, что обуславливает актуальность анатомических исследований в данном направлении. Работа посвящена исследованию закономерностей динамики топографии и морфогенеза яичников во втором триместре беременности. С использованием классических методов анатомического исследования установлены особенности морфологи яичников ранних плодов. Анализируя особенности топографии яичников плодов 4–7 месяцев внутриутробного развития удалось проследить тенденцию к относительному замедлению увеличения длины яичников, ускорению увеличения их ширины и толщины. Яичники могут занимать восходящее и нисходящее положение. Восходящее положение, при котором яичники могут достигать слепой кишки и нисходящей ободочной, правый и левый соответственно характерно для большинства плодов 4–7 месяцев внутриутробного развития и сочетается с седловидной или желобоватой маткой.

Ключевые слова: яичники, плод, анатомия, человек.

Стаття надійшла до редколегії 18.08.2014 р.