ОФТАЛЬМОЛОГІЯ

УДК 617.7

© А.М. РУБАН, 2014

А.М. Рубан

ЕФЕКТИВНІСТЬ МІНІІНВАЗИВНОЇ ВІТРЕКТОМІЇ З ЕНДОТАМПОНАДОЮ СИЛІКОНОМ У ХВОРИХ НА ПРОЛІФЕРАТИВНУ ДІАБЕТИЧНУ РЕТИНОПАТІЮ

Національна медична академія післядипломної освіти імені П.Л.Шупика

Вступ. Малоінвазивна вітректомія з ендотампонадою силіконом залишається прогностично непростим випадком в хірургії проліферативної діабетичної ретинопатії (ПДР).

Мета. Представити результати та ускладнення вітректомії 23/25 G з ендотампонадою силіконом у хворих на проліферативну діабетичну ретинопатію.

Матеріали та методи. Виконано 37 операцій (вітректомія 23/25G з факоемульсифікацією, імплантацією ІОЛ та ендотампонадою силіконом 5700 cSt (Bausch& Lomb, США), у 37 пацієнтів на ПДР з метою визначити результати операцій та рівень ускладнень. В групу увійшли пацієнти з тракційним (ТВС) та тракційно-регматогеним відшаруванням сітківки на фоні ПДР. Мінімальний період спостереження становив 6 місяців.

Результати. Після первинного оперативного втручання на 34 очах (91%) досягнуто задовільний анатомічний результат. В структурі інтраопераційних ускладнень: ятрогенні розриви сітківки -32%, преретинальні крововиливи -49%. Через 6 місяців після операції 29 пацієнтів (78%) покращили гостроту зору, у 3 пацієнтів (8%) відмічався стабільний зір та у 5 (13%) – гострота зору погіршилась. В структурі інтраопераційних ускладнень: емульгація силікону - 31%; вітреальний крововилив – 15%, регматогенне відшарування сітківки – 7%, атрофія зорового нерву - 5%, неоваскулярна глаукома на 6%.

Висновки. Використання малоінвазивної вітректомії 23/25G з ендотампонадою силіконом є достатньо безпечним та ефективним методом хірургічного лікування хворих на проліферативну діабетичну ретинопатію.

Ключові слова: 23/25G вітректомія, проліферативна діабетична ретинопатія, ендотампонада силіконом

ВСТУП

Впровадження сучасних технологій мініінвазивної хірургії 23/25G, використання ширококутових офтальмоскопічних систем, мультипортової ілюмінації, перфторкарбонових рідин, силіконової олії забезпечило вітреоретинальному хірургу в останні роки ефективну технічну підтримку при проведенні операції у хворих на проліферативну діабетичну ретинопатію [1].

Рідкі полідіметілсилоксани (ПДМС, силікони) набули широкого використання при проведенні вітректомії в якості біологічно інертних матеріалів, які пригодні для тимчасового заміщення скловидного тіла при патологіях, пов'язаних з ускладненим відшаруванням сітківки. Серед негативних наслідків подібних операцій слід віднести можливість емульсифікації силікону в

граничних з ним біологічних рідинах та, як наслідок, розвитку таких важких ускладнень як: вторинна глаукома, кератопатія, ретинотоксичність, увеїт, проліферативна ретинопатія [2]. Частота емульгації силікону залежить від тривалості тампонади, в'язкості силікону, супутніх факторів (крововилив, запалення) [3]. Заходи профілактики емульгації силікону як і оптимальні терміни виведення силікону у пацієнтів на ПДР не розроблені та потребують подальшого вивчення.

Мета дослідження: визначити результати малоінвазивної вітректомії з ендотампонадою силіконом у хворих на проліферативну діабетичну ретинопатію.

МАТЕРИАЛИ ТА МЕТОДИ

Проведене ретроспективне дослідження 37 операцій (вітректомія 23/25G з факоемульсифікацією, імплантацією ІОЛ та ендотампонадою силіконом 5700 cSt (Bausch&Lomb, США), виконаних у неселективнійкогорті37пацієнтів (37 очей) з проліферативною діабетичною ретинопатією (ПДР) в період з лютого 2013 по червень 2013 року в Київський клінічній офтальмологічній лікарні «Центр мікрохірургії ока» з метою визначити результати операцій та рівень ускладнень. В групу увійшли пацієнти з фракційним (ТВС) та тракційно-регматогеним відшаруванням сітківки на фоні ПДР. Мінімальний період спостереження становив 6місяців.

До та після операційне обстеження включало: визначення максимально коригованої гостроти зору (МКГЗ), біомікроскопію, зворотню офтальмоскопію, статичну та динамічну периметрію, тонометрію, ультразвукове сканування заднього відрізку ока, оптичну когерентну томографію (ОКТ). Кінцевий функціональний та анатомічний результати оцінювалися за даними огляду через 6 місяців після операції. Анатомічний успіх визначався як повне прилягання сітківки, або при стабільній ситуації з локальним периферичним відшаруванням сітківки, розташованим попереду екватора розміром менше ніж один квадрант. Наявність локального фракційного відшарування сітківки >1 квадранту, або регматогенного відшарування сітківки розцінювалось нами як незадовільний анатомічний результат. Незадовільний функціональний результат визначався при максимально коригованій гостроті зору <0,1.

Операції виконувались на субтеноновій анестезії за класичною методою 3-х портової вітректомії з використанням інструментів калібру 23/25G на хірургічному комплексі «Stellaris PC» (Bausch&Lomb). Для візуалізації очного дна використовували ширококутову систему Resight (Carl Zeiss Meditec, Germany). При виконанні маніпуляцій на макулярній ділянці нами використовувалась контактна лінза (Dorc, Netherlands). Операція починалась з виконання факоемульсифікації кришталика через рогівковий розтин 1,8 мм на 11 годинах та імплантації акрилової ІОЛ (Bausch&Lomb). Далі, транскон'юктивально і транссклерально, на відстані 3,5 мм від лімбу по методиці J. Pollack (вхід троакара під кутом 5-10° до поверхні склери) імплантувалися три поліамідні канюлі, через які високошвидкісним вітреотомом (5000 зр/хвил.) видалялось центральне скловидне тіло та проводилось усунення передньо-задніх тракцій заднього кортикального гелю (ЗКГ). Максимально повне видалення фіброваскулярних мембран виконувалось технікою деламінації, сегментації або їх комбінації. При виконанні бімануальної техніки використовували додаткове освітлення 25G (Awh, Stellaris), 29G

(chandelier, Synergetics). При можливості проводилась панретинальна лазерна коагуляція максимально периферично (до oraserrata). Сіліконова тампонада проводилась силіконом 5700 cSt (Bausch&Lomb, США) під час непрямої «рідина-газ-силікон» заміни. Планове виведення силікону виконували в терміни від 1 до 3 місяців після операції. В усіх випадках перед виконанням ендотампонади силіконом проводили задній капсулорексис.

РЕЗУЛЬТАТИ ТА ЇХ ОБГОВОРЕННЯ

Повний гемофтальм (інтравітреальний крововилив, що не дозволяє провести офтальмоскопію очного дна) спостерігався на 12 очах (32%). Частковий гемофтальм (інтравітреальний крововилив, що дозволяє провести офтальмоскопію більшої частини сітківки) на 16 очах (43%). П'ять очей (13%) мали неоваскуляризацію райдужки до операції.

Тракційне відшарування сітківки (ТВС) діагностовано на 32 очах (86%), з них (згідно з класифікації Hutton, 1980) відшарування по типу «трапеція» спостерігалось на 17 очах (46%), «площинне» - 7очей (19%), «комбіноване» - 13очей (35%). Макулярна сітківка відшарована на 29 (78%) очах. У 9 (24%) випадках оперoване око було єдиним зрячим. На 14 очах (38%) було попередньо проведено панретинальну лазерну коагуляцію (ПРЛК), серед них тільки на6 очах (16%) виконана лазерна коагуляція в повному об'ємі.

Видалення фіброваскулярних мембран проводилось технікою: деламінації у 25 випадках (68%) та сегментації-деламінації на 12 очах (32%). Задній вітреошизис діагностований під час операції на 32 очах (86%). Показами для проведення силіконової ендотампонади були: 1) тракційно-регматогенне відшарування сітківки; 2) тракційне відшарування сітківки по типу «трапеція», «площинне» чи «комбіноване» при наявності ятрогенних розривів сітківки або проведенні дренуючих чи релаксуючих ретинотомій; 3) профузний преретинальний крововилив (рис. 1).

Доопераційний внутрішньоочний тиск (ВОТ) в групі, що досліджується, становив 15,3 ± 2,1 мм рт. ст., післяопераційний (через 6 міс) - 19,1 ± 3,2 мм рт. ст. Впродовж перших 7 днів після операції на 11 очах (29%) спостерігалась гіпертензія (ВОТ>26 мм рт. ст), що потребувало призначення гіпотензивних крапель, та на 2 очах (5%) гіпотензія (ВОТ<6 мм рт. ст.), яка нормалізувалась за тиждень без додаткового лікування.

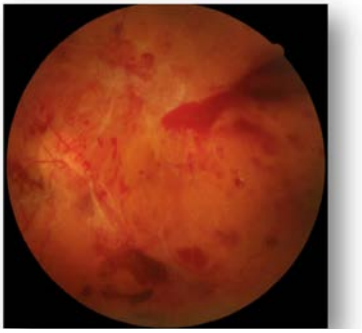

1а

1б

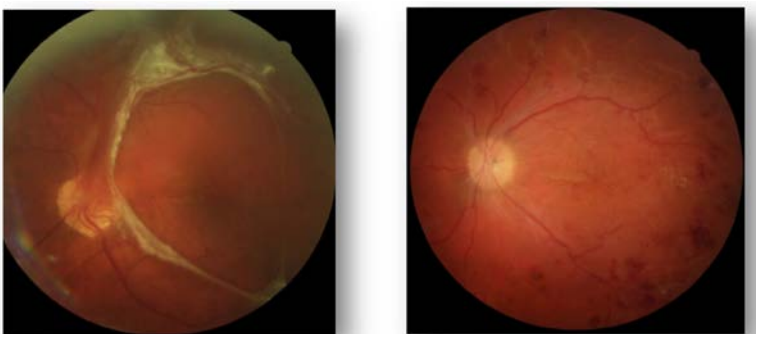

2а 2б

Рис. 1. Клінічний випадок

Примітка: Клінічний випадок №1. 1а-очне дно до операції, МКГЗ – 0,06; 1б- очне дно після операції, МКГЗ – 0,3. Клінічний випадок №2. 2а-очне дно до операції, МКГЗ – 0,08; 2б- очне дно після операції, МКГЗ – 0,4.

За результатами проведеного оперативного втручання з використанням силіконових ендотампонад на 34 очах (91%) досягнуто задовільний анатомічний результат (табл. 1). Після виведення силікону цей показник зменшився до 83% (31 око) внаслідок розвитку регматогенного відшарування сітківки у 3 випадках (8%), що потребувало додаткового оперативного втручання.

Таблиця 1

Анатомічний результат вітректомії з ендотампонадою силіконом у пацієнтів на ПДР

Стан сітківки	Кількість очей (%)
Повне прилягання сітківки	28 (75%)
Не повне прилягання сітківки (локальне фракційне відшарування сітківки, <1 квадранту)	6 (16%)
Не повне прилягання сітківки (локальне фракційне відшарування сітківки, >1 квадранту	3(9%)
Всього	37 (100%)

Доопераційна максимально коригована гострота зору <0,1 відмічена у 16 пацієнтів (43%), серед них 4 пацієнта (10%) мали «важку втрату зору» (МКГЗ <0,025). Гострота зору 0,1-0,3 відмічена у 20 пацієнтів (54%), та в одного пацієнта МКГЗ була >0,3. У 9 (24%) пацієнтів відмічений монокулярний зір (МКГЗ другого ока ≤ 0,01).

Через 6 місяців після операції 29 пацієнтів (78%) покращили гостроту зору, у 3 пацієнтів (8%) відмічався стабільний зір та у 5 (13%) – гострота зору погіршилась внаслідок розвитку неоваскулярної глаукоми, атрофії зорового нерву та макулярного набряку (рис. 2).

Кількість пацієнтів з післяопераційною гостротою зору <0,1 (що є критерієм незадовільного функціонального результату) знизилась, і становила 6 осіб (16%), в порівнянні з 16 особами (43%) перед операцією. Кількість пацієнтів з гостротою зору ≥ 0,3 збільшилась після операції з одного до 9 очей (24%) (рис. 3).

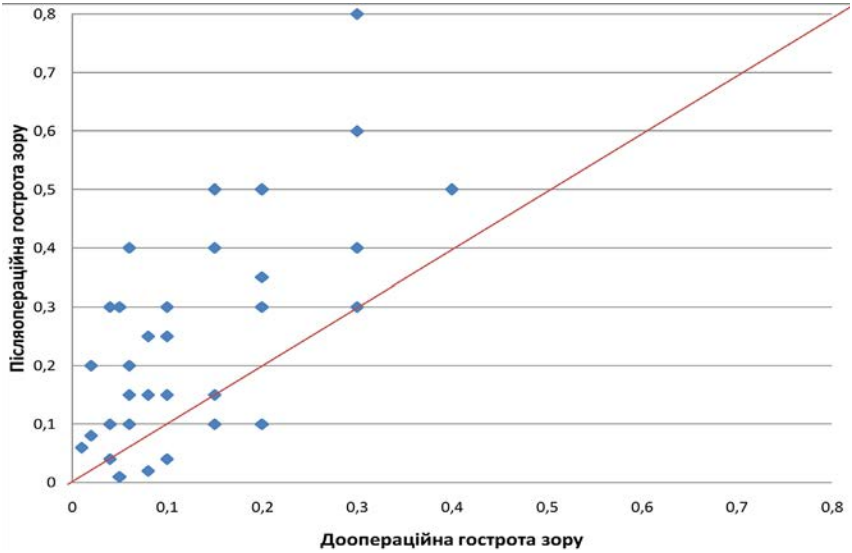

Рис. 2. Функціональний результат вітректомій з ендотампонадою силіконом у пацієнтів на ПДР

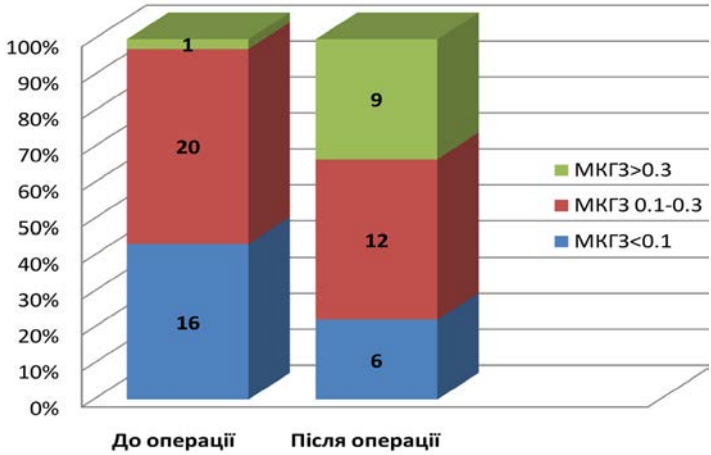

Рис. 3. Динаміка максимально коригованої гостроти зору (МКГЗ) після виконання вітректомії з ендотампонадою силіконом у пацієнтів на ПДР

Найбільш частими інтраопераційними ускладненнями в проведеному дослідженні були: преретинальні крововиливи на 32 очах (49%) та ятрогенні розриви сітківки на 21 оці (32%). Серед інших ускладнень слід відмітити: супрахоріоїдальне введення іригаційного розчину в 5 випадках (8%), пошкодження зорового нерву в 4 випадках (6%) та шовна герметизація склеротомій у 2 випадках (3%) (рис. 4). Ускладнень, пов'язаних з факоемульсифікацією та імплантацією ІОЛ не спостерігалось. На 7 очах (18%) не відмічено жодних інтраопераційних ускладнень.

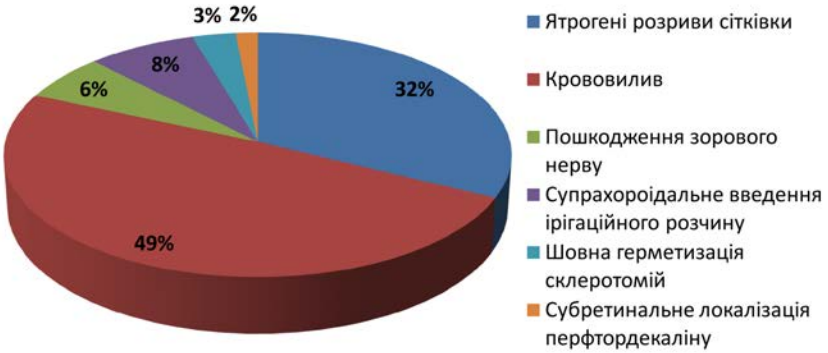

Рис. 4. Структура інтраопераційних ускладнень при виконанні вітректомій з використанням силіконових ендотампонаду пацієнтів на ПДР

Ятрогенні розриви сітківки, за даними літератури, є одним з найбільш важких ускладнень вітректомії у хворих на проліферативну діабетичну ретинопатію, що пояснюється як достатньо високим рівнем виникнення даного ускладнення під час операції (15-47%), так і важкими наслідками (розвитком відшарування сітківки, проліферативної вітреоретинопатії) [4]. За результатами нашого дослідження всі ятрогенні розриви виникли при проведенні дирекції фіброваскулярних мембран та були розташовані в задньому полюсі. Ми не спостерігали периферичних розривів сітківки біля місць склеротомій, що пояснюється використанням технологій мініінвазивної хірургії. З метою повного усунення персистуючих вітреоретинальних тракцій 3 ока (8%) потребували проведення релаксуючої ретинотомії. Дренуюча ретинотомія була виконана на 25 (67%) очах.

Інтраопераційний преретинальний крововилив виник на 32 очах (49%), що потребувало проведення гідростатичного гемостазу (підвищення висоти штативу з іригаційним розчином), або механічного гемостазу (механічний тиск на джерело крововиливу кінцевою частиною рефлюксного інструменту чи вітреотома). При неефективності даних заходів використовувалась бімануальна техніка з одночасним застосуванням екструзійної канюлі та ендокаутера або ендолазеркоагулятора. Слід зазначити, що перед операційне введення інгібітору ендотеліального фактору росту (VEGF), за даними багатьох дослідників та власного досвіду, дозволяє значно зменшити ризик інтра та після операційних крововиливів [5].

Пошкодження зорового нерву відмічено нами у 4випадках (6%) як значне, перманентне побіління ділянки диску зорового нерву (ДЗН) одразу ж після видалення пре папілярних фіброваскулярних мембран, або, як результат

надмірної ендодіатермокоагуляції в зоні ДЗН. Важкі наслідки (виникнення атрофії зорового нерву), та неефективність консервативного лікування потребує заходів що до профілактики даного ускладнення (ми рекомендуємо виконувати «декапітацію» тільки невеликих мембран та віддавати перевагу ендолазеркоагуляції при гемостазі в ділянці ДЗН.

Супрахоріоїдальне введення іригаційної інфузії є одним з ускладнень мініінвазивної хірургії [6]. В нашому дослідженні ми спостерігали 5 таких випадків (8%), пов'язаних як з розташуванням іригаційної канюлі в супрахоріоїдальному просторі при надто довгому інтрасклеральному тонелі, так і з зміщенням канюлі в супрахоріоїдальний простір при виконанні надмірної склеродепресії. В жодному випадку ми не відмітили супрахоріоїдального крововиливу. Проведення репозиції іригаційної лінії та дренування супрахоріоїдального простору дозволило повністю евакуювати рідину в більшості випадків. На 3 очах залишки супрахоріоїдальної рідини розсмоктались на протязі доби. Для профілактики даного ускладнення вважаємо доцільним використовувати більш довгу (6 мм) іригаційну канюлю.

Найбільш важливими післяопераційними ускладненнями були: емульгація силікону на 17 очах; віт реальний крововилив на 8 очах, регматогенне відшарування сітківки – на 4 очах, атрофія зорового нерву на 3 очах, неоваскулярна глаукома на 3 очах, увеїт, супроводжуємий проліферативною вітреоретинопатією на 5 очах, дифузний макулярний набряк на 6 очах, макулярний фіброз на 6 очах, відкритокутова глаукома на 3 очах (рис. 5). Три ока потребували повторної вітректомії після виведення силікону з приводу регматогенного відшарування сітківки та 4 ока з приводу віт реального крововиливу на єдиному оці. Додаткова хірургія була успішною у всіх випадках.

Гіпотонія є достатньо рідким ускладненням безшовної вітректомії, але важливим фактором ризику розвитку післяопераційного екзогенного бактеріального ендофтальміту [7]. Сучасні дані свідчать про приблизно однаковий рівень ендофтальмітів після 23/25G вітректомії в порівнянні зі стандартною методикою 20G [8]. Разом з тим, ризик ендофтальміту після комбінованої хірургії з ендотампонадою силіконом достеменно не визначено. В нашому дослідженні ми не спостерігали жодного випадку ендофтальміту, хоча на 2 очах була відмічена післяопераційна гіпотонія (ВОТ<6 мм рт. ст.) та на одному оці ми спостерігали наявність субкон'юктивального силікону, внаслідок недостатньої герметичності склеротомії. Виконання само герметичного профілю розтину рогівки та склери, проведення максимально повної вітректомії, контроль адаптації розтинів в кінці операції дозволяє значно зменшити ризик даного ускладнення.

Слід зазначити, що отримані нами дані підтверджують результати проведених раніше досліджень, які вказують на високу значимість ознаки «емульгація силікону» в прогнозуванні негативного результату вітректомії у пацієнтів на ПДР [9].

Завдяки впливу декількох факторів (недовільний рух очей під час сну, значна енергія силіконової краплі, різниця в щільності між силіконом та камерною вологою, зниження поверхневої напруги олії, яке викликане адсорбціє й біологічно активних сурфактантів) на межі розподілу фаз може здійснюватися взаємне проникнення силікону та водних середовищ

біополімерів шляхом формування емульсій по типу «рідина-олія» та «олія-рідина».

Рис. 5. Структура післяопераційних ускладнень при виконанні вітректомій з використанням силіконових ендотампонаду пацієнтів на ПДР

Поява емульсійної (водної) фази у кремнійорганічному середовищі може приводити до зміни оптичних та механічних властивостей силіконового імпланту, що було показано нами раніше [10]. В свою чергу, проникнення силікону у біополімерні розчини може викликати інтерстиціальну міграцію олії з подальшою клітинною проліферацією, фіброзом та кальцифікацією [11]. Серед недоліків проведеного дослідження слід відмітити його ретроспективний, неконтрольований і не рандомізований характер, що потребує необхідності **подальшого вивчення** даної проблеми.

ВИСНОВКИ

1. Малоінвазивна вітректомії 23/25G з ендотампонадою силіконом у хворих на проліферативну діабетичну ретинопатію є безпечним та ефективним методом хірургічного лікування хворих на проліферативну діабетичну ретинопатію.

2. Подальше вивчення процесів емульгації та взаємодії мікронних та субмікронних часток силіконів з біополімерами є вкрай актуальним завданням клінічної офтальмології.

Література

1. Steinmetz R.L. Vitrectomy for diabetic tration retinal detachment using them ultiportillumination system / Steinmetz R.L., Grizzard S., Hammer M.E. // Ophthalmology. – 2002. – Vol. 109. – P.2303–2307.

2. Al-Jazzaf A.M. Incidence and management of elevated intraocular pressure after silicone oil injection / Al-Jazzaf A.M., Netland P.A., Charles S. // J. Glaucoma. – 2005. – Vol.14. – P.40–46.

3. Effect of silicone oil on ocular tissues / Suzuki M., Okada T., Takeuchi S. [et al.] // Jpn. J. Ophthalmol. – 1991. – Vol. 35. – P.282-291.

4. Рубан А.М. Результати комбінованої 23Gвітректомії з факоемульсифікацією та імплантацією ІОЛ у пацієнтів на проліферативну діабетичну ретинопатію / Рубан А.М. // Офтальмологический журнал. - 2013. - №2. - С.36-42.

5. Родин С.С. Бевацизумаб (авастин) в комплексном хирургическом лечении больных с пролиферативной стадией диабетической ретинопатии / Родин С.С., Асланова В.С. // Український медичний альманах. — Луганск. — 2008. — Т. 11, № 3. — С. 126-128.

6. Ishida M. Long-term results of vitrectomy for complications of proliferative diabetic retinopathy / Ishida M., Takeuchi S. // Jpn. J. Ophthalmol. – 2002. – Vol. 46. – P.117–122.

7. Sisk R.A. Combined phacoemulsification andsutureless 23-gauge pars planavitrectomy for complexvitreoretinal diseases / Sisk R.A., Murray T.G. // Br. J. Ophthalmol. – 2010. – Vol. 94. – P.1028–1032.

8. Kunimoto D.Y. Incidence of endophthalmitis after 20- and 25-gauge vitrectomy / Kunimoto D.Y., Kaiser R.S. // Ophthalmology. – 2007. – Vol. 114. – P. 2133–2137.

9. Рубан А.М. Система підтримки прийняття рішень при проведенні вітректомії у хворих на діабетичну проліферативну ретинопатію / Рубан А.М. // Медична інформатика та інженерія (науково-практичний журнал) №1/2014. - С. 15-20.

10. Межфазные взаимодействия полидиметилсилоксанов с биополимерами витреоретинального интерфейса / Рубан А.М., Казанец А.И., Рыков С.А. [и др.] // Офтальмологический журнал. - 2013. - №3. - С.46-51.

11. Intraocular silicone oil effects on rabbit blood retinal barrier permeability / Green K, Slagle T.M., Chaknis M.J. [et al.] // Lens. Eye Toxity. Res. – 1992. –Vol. 9. – P. 139-149.

А.Н.Рубан

Эффективность миниинвазивной витректомии с эндотампонадой силиконом у пациентов с пролиферативной диабетической ретинопатией

Национальная медицинская академия последипломного образования имени П.Л. Шупика

Вступление. Миниинвазивная витректомия 23/25G с эндотампонадой силиконом остается прогностически непростым случаем в хирургии пролиферативной диабетической ретинопатии.

Цель. Представить результаты и осложнения витректомии 23/25G с эндотампонадой силиконом у пациентов с пролиферативной диабетической ретинопатией.

Материалы и методы. Выполнено 37 операций (витректомий23/25G с факоемульсификацией и имплантацией ИОЛ и эндотампонадой силиконом 5700 cSt (Bausch&Lomb, США) у 37 пациентов с диабетической тракционной и тракционно-регматогенной отслойкой сетчатки. Минимальный срок наблюдения составил 6 мес.

Результаты. Первичный анатомический результат достигнут на 34 глазах (91%). В структуре интраоперационных осложнений наиболее частыми были:

ятрогенные разрывы сетчатки (32%) и преретинальное кровоизлияние (49%). Через 6 месяцев после операции 29глаз (78%) улучшили остроту зрения, на 3 глазах (8%) отмечена стабильная острота зрения, и на 5 глазах (13%) острота зрения снизилась. В структуре послеоперационных осложнений наиболее частыми были: эмульгация силикона – 31%, рецидивирующее витреальное кровоизлияние – 15%, регматогенная отслойка сетчатки – 7%, неоваскулярная глаукома – 6%.
Выводы. Применение миниинвазивнойвитректомии23/25G с эндотампонадой силиконом является достаточно эффективным и безопасным методом хирургического лечения пациентов с пролиферативной диабетической ретинопатией.
Ключевые слова: 23/25G витректомия, диабетическая пролиферативная ретинопатия, ендотампонада силиконом.

A.N.Ruban

Efficiency of mimiinvasive vitrectomy with silicon oil tamponade in patients with proliferative diabetic retinopathy

Shupyk National Medical Academy of Postgraduate Education

Purpose. To report the outcomes of 23/25-gauge pars plana vitrectomy with silicon oil tamponade in patients with proliferative diabetic retinopathy.
Methods. Retrospective case series of 37 consecutive patients (37 eyes) who underwent vitrectomy with silicon oil tamponade 5700 cSt (Bausch&Lomb). The main outcome measures were visual outcomes and surgical complications. Indication for the surgery wastractional/tractional-rhegmatogenousretinal detachment.
Results. Primary anatomical result was obtainin 91% eyes. Visual acuity improved in78%, wasstable in 8% and decreasein 13% eyes. Intraoperative retinal tears occurred in 32% and hemorrhage in 49% eyes. Postoperative silicon emulsification was observed in 31% eyes, hemorrhage in 15% eyes, glaucoma – in 6%, rhegmatogenousretinal detachment – in 7% eyes.
Conclusion. Using 23/25-gauge pars planavitrectomy with silicon oil tamponadein patientswith proliferative diabetic retinopathywas effective and safe.
Key words: vitrectomy 25G, proliferative diabetic retinopathy, silicon oil tamponade

Відомості про автора:
Рубан Андрій Миколайович – асистент кафедри офтальмології НМАПО імені П.Л.Шупика. Адреса: Київ, вул. Дорогожицького, 9.