УДК 616.314-089.843-06:616.314.165-007.237

Формування радикулярної кісти нижньої щелепи із залученням імплантату

Мельничук Д.В.[1], Мельничук І.Д.[1], Настич О.І.[2]
[1]Ужгородський національний університет, кафедра стоматології післядипломної освіти (зав. кафедри професор Потапчук А.М.), м. Ужгород, Україна
[2]Університет Павла Йозефа Шафаріка в м. Кошиці, м. Кошиці, Словаччина

Резюме. Розглянуто клінічний випадок формування радикулярної кісти нижньої щелепи з залученням імплантату, визначено лікувально-діагностичну тактику.

Ключові слова: радикулярна кіста, імплантат, ЕДТА.

Кількість пацієнтів, яким встановлюють імплантати різних конструкцій, щороку збільшується і становить у середньому близько 3 млн [1]. Відсоток негативних результатів коливається в межах 5,0–13,3 % [2]. Отже, цілком зрозумілою є необхідність профілактики ускладнень, які виникають до та після імплантації [3, 4, 5, 6, 7].

Однією з головних причин невдач є порушення біостабілізації імплантату. Найчастіше це ускладнення розвивається у віддалений період як наслідок перевантаження імплантату в результаті неправильно обраної ортопедичної конструкції, розвитку гайморитy, формування кісткового дефекту, переімплантиту [8, 9, 10, 11, 12, 13].

Для попередження розвитку цих ускладнень набуває особливого значення підготовка зубів, що оточують імплантат. Дані наукової літератури свідчать, що саме цим питанням слід приділити належну увагу як до, так і після хірургічного втручання [14, 15]. Санація одонтогенних вогнищ запалення має проводитися до імплантації в повному об'ємі та якісно, з урахуванням стану періапікальних тканин та особливостей перебігу запального процесу.

Наводимо опис клінічного випадку для аналізу причини ускладнень, які виникають після імплантації.

Хвора Р., 1976 р. народження, звернулася до відділення щелепно-лицевої хірургії Ужгородської центральної міської лікарні зі скаргою на наявність деформації нижньої щелепи в ділянці імплантату в проекції відсутнього 35-го зуба. З анамнезу було виявлено, що вісім місяців тому були встановлені дентальні імплантати на місці 35-го і 36-го зубів. Три роки тому 34-й зуб був пролікований з приводу пульпіту в м. Києві. Канали були обтуровані пломбувальним матеріалом AH Plus. Клінічне обстеження: незначна безболісна деформація альвеолярного відростка нижньої щелепи в проекції 34–35-го зубів. Коронка 34-го зуба має пломбу, 34-й зуб нерухомий, перкусія його негативна. Імплантат 35-го зуба незначно рухомий.

Проведене рентгенологічне дослідження виявило на ортопантомограмі два дентальні імплантати в проекції 35-го та 36-го зубів (рисунок 1). Навколо встановленого імплантату на місці 36-го зуба за двоетапною методикою чітко визначаються ознаки остеоінтеграції, а на місці 35-го зуба – деструкція кісткової тканини з боку медіальної поверхні імплантату. У коронковій частині 34-го зуба є залишки пломби, а канал його вміщує пломбувальну масу, яка заповнює

stomatol_2_14.indd 44 17.06.2014 12:36:03

лише нижню половину кореневого каналу і має хвилясте закінчення у верхівці. Навколо апексу 34-го зуба видно гомогенну деструкцію кісткової тканини з чіткими межами, де розміщується нижня третина медіальної поверхні імплантату. На прицільній рентгенограмі 34-го зуба визначається стороннє тіло у нижній третині кореня (рисунок 2). Після додаткового опитування пацієнтки з'ясувалося, що вона не знала про зламаний інструмент у кореневому каналі 34-го зуба. Було поставлено діагноз «радикулярна кіста нижньої щелепи від 34-го зуба, яка поширюється на медіальну поверхню імплантату в проекції відсутнього 35-го зуба, стороннє тіло в кореневому каналі 34-го зуба».

Рисунок 1
Ортопантомограма хворої Р. до операції цистектомії

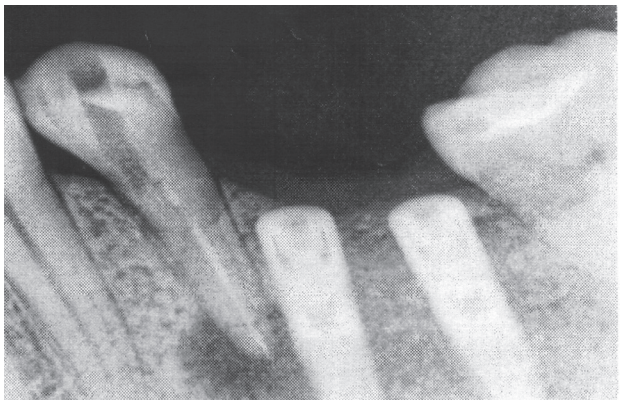

Рисунок 2
Прицільна рентгенограма тієї ж хворої до цистектомії, де визначається деструкція кістки навколо верхівки кореня 34-го зуба із залученням медіальної поверхні імланту на місці 35-го зуба

25 червня 2012 р. було проведено операцію – цистектомію. Після мандибулярної анестезії (ультракаїн 3 %, 2,4 мл, 1:100000) виконаний трапецієподібний розріз у проекції 34-го і 35-го зубів. Відшаровано слизово-окісний клапоть, бором зроблена кортикотомія з урахуванням положення ментального отвору нижньої щелепи. Оболонка кісти, яка інтимно була зв'язана з верхівкою кореня 34-го зуба і медіальною поверхнею імпланта 35-го зуба, распатором відділена від кістки та імплантату. Імплантат нерухомий, візуально імплантоссальне з'єднання на інших поверхнях щільне (рисунок 3). Проведена резекція верхівки кореня 34-го зуба на 2 мм (на довжину зламаного інструмента). Після цього канал кореня був розширений ультразвуковим на-

Рисунок 3
Інтраопераційне фото під час цистектомії. Визначається кісткова порожнина після видалення оболонки кісти, в якій розташована медіальна поверхня імпланту 35-го зуба

stomatol_2_14.indd 45 17.06.2014 12:36:03

конечником і ретроградно запломбований МТА. Для кращого очищення поверхні імплантату від біологічних тканин оболонки кісти останній оброблено Pref Gel ЕДТА, яка використовується для зняття «змазаного шару». Після промивання порожнини кісти фізіологічним розчином дефект був заповнений кістковим матеріалом BOTISS CERABONE Вибір цього остеоінтегрувального матеріалу зумовлений такими його властивостями:

– 100 %-й природний кістковий матеріал тваринного походження;

– природна інтеграція;

– довготривала об'ємна стабільність в аугментованій ділянці;

– виняткова гідрофільність поверхні з поглинанням крові;

– оптимальна адгезія клітин на поверхні матеріалу для утворення кістки та абсорбції крові;

– оптимальна адгезія клітин та швидке поглинання крові.

Остеокондуктивний матеріал змішаний з венозною кров'ю, рихло виповнено утворену порожнину, перфоративний отвір закрито колагеновою мембраною BOTISS JASON MEMBRAN, що резорбується. Мембрану було вибрано, зважаючи на такі властивості:

– мембрана природного свинного перикарду;

– довготривала бар'єрна функція;

– термін резорбції становить 3–6 місяців;

– стабільність: резистентність та міцність при розтягуванні, – фіксації швами та пінами;

– простота встановлення та стабільність положення упродовж всього часу маніпуляції в рані;

– наявність трьох зручних розмірів: 15х20 мм, 20х30 мм, 30х40 мм, товщина – 0,2–0,4 мм.

Рану було ушито поліамідною ниткою 4,0.

Післяопераційний період тривав без ускладнень. На 7-й день було знято шви, рана зажила первинним натягом.

Через шість місяців після цистектомії було проведено повторне рентгенологічне дослідження, яке виявило повноцінне заповнення дефекту кістковою тканиною (рисунок 4, 5).

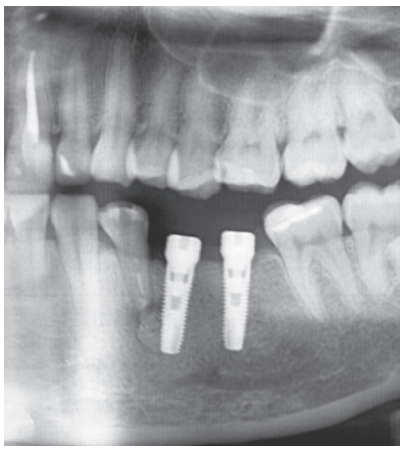

Рисунок 4
Ортопантомограма тієї ж хворої через 6 міс. після цистектомії

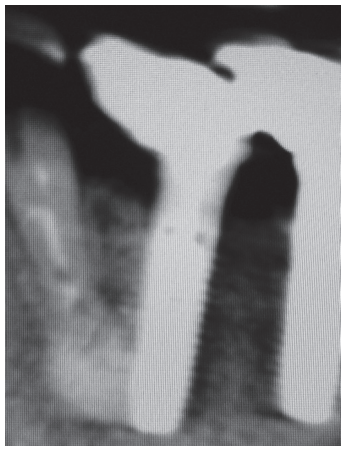

Рисунок 5
КТ 34 зуба через 6 міс. після проведення операції цистектомії

stomatol_2_14.indd 46 17.06.2014 12:36:04

ВИСНОВКИ

Причиною залучення імплантату 35-го зуба в кістозну порожнину став ріст радикулярної кісти від 34-го зуба, який був неякісно ендодонтично підготовлений перед проведенням імплантації 35-го зуба, та не, що не було повідомлено про зламаний інструмент в каналі 34-го зуба.

Для запобігання ускладнень, які впливають на біостабільність імплантату, потрібне виявлення та якісне лікування періодонтитних зубів навколо майбутнього імплантату. Залишення стороннього тіла в каналі зуба біля майбутнього імплантату є протипоказанням до проведення імплантації.

Для покращення остеогенезу в кістковій порожнині необхідно ефективніше використовувати остеокондуктивні матеріали за методикою направленого остеогенезу. На етапі видалення оболонки кісти від імплантату доцільно використовувати ЕДТА.

В аспекті деонтологічних стосунків «лікар – пацієнт – лікар» необхідно чітко окреслити можливі ускладнення у разі імплантації, попередити пацієнта про необхідність регулярного відвідування стоматолога для ранньої профілактики і діагностики захворювання пародонта і твердих тканин зубів у ротовій порожнині.

Formation of mandibula radicular cysts with the involvement of the implant

Melnichuk D.V.[1], Melnichuk I.D.[1], Nastych O.I[2]
[1]Uzhhorod National University, Uzhhorod, Ukraine
[2]University of Pavol Jozef Safarik, Kosice, Slovakia

Summary. Clinical case of the formation of radicular cysts involving the lower jaw implant, definition of diagnostics and treatment plan.

Key words: radicular cyst, implant, EDTA.

Література

1. Неспрядько В.П., Куц П.В. Дентальна імплантологія. Основи теорії та практики. – Х.: Контраст, 2009. – 287 с.
2. Компьютерное прогнозирование в дентальной имплантологии / В.Н. Олесова, О.С. Балагурина, И.У. Мушеев и др. // Акт. проблемы стоматологии: Сб. тр. Под ред. проф. И.Ю. Лебеденко. – М., 2002. – С. 13-15.
3. Кулаков А.А., Федоровская Л.Н., Хамраев Т.К. Использование резорбируемых мембран при операциях зубной имплантации // Рос. Стоматологический журн. – 2000. – № 4. – С. 21–23.
4. Иванов С.Ю., Царев В.Н., Чувилкин В.И., Акылбеков Д.И. Препарат «Амидент»: эффективность при профилактике воспалительных осложнений при дентальной имплантации // Сб. статей всероссийской научно-практической конференции стоматологов. – Уфа, 2002. – С. 146–148
5. Mombelli A.Microbiology and antimicrobial therapy of peri-implantitis. Periodontol, 2000. 2002;28:177-89.
6. Кулаков А.А. Экспериментальное исследование статической и ресурсной прочности внутрикостных пластиночных имплантатов разборной конструкции / А.А. Кулаков, В.И. Налапко, А.Г. Дмитрова, Г.Д. Петров, А.Г. Попов // Стоматология. – 2003. – № 1. – С. 7.
7. Иванов С.Ю., Царев В.Н., Чувилкин В.И., Акылбеков Д.И. Препрат «Амидент»: эффективность при профилактике воспалительных осложнений при дентальной имплантации // Сб. статей всероссийской научно-практической конференции стоматологов. – Уфа, 2002. – С. 146–148.

stomatol_2_14.indd 47 17.06.2014 12:36:04

8. Перова М., Колеснев Ю., Ведерникова А. Осложнения при использовании метода зубной имплантации, их анализ и профилактика // Кубанский научный медицинский вестник. – 1996. – № 5–6. – С. 59–61.
9. Перова М.Д. К вопросу о профилактике деструкции околоимплантатных тканевых структур // Новое в стоматологии. – М., 1999. – №2 (72), спец. выпуск «Имплантаты в стоматологии». – С. 33–41.
10. Романенко Н.В. Профилактика инфекционных осложнений внутрикостной имплантации с применением новых лекарственных форм хлоргексидина: Автореф. дисс. канд. мед. наук. – М., 1999 – 24 с.
11. Tinti C, Parma-Benfenati S.Treatment of peri-implant defects with the vertical ridge augmentation procedure: a patient report. Int J Oral Maxillofac Implants. 2001 Jul-Aug; 16 (4):572-7
12. Roos-Jansaker A.M., Renvert S., Egelberg J.Treatment of peri-implant infections: a literature review. J Clin Periodontol. 2003 Jun; 30 (6):467-85.
13. Ibbott C.G., Kovach R.J., Carlson-Mann L.D. Acute periodontal abscess associated with an immediate implant site in the maintenance phase: a case report // Int. – J. – Oral. – Maxillofac. – Implants. – 1993. – № 8. – V.6. – P. 699–702
14. Воложин А.Е., Чумаченко Е.Н., Барер Г.М., Ведеев А.И. // Стоматология. Математическое моделирование и расчет напряженно-деформированного состояния зубочелюстного сегмента после депульпирования зуба. – 2003. – № 3. – С. 4–7.
15. Большаков С.В. Влияние гигиенического состояния полости рта на эффективность лечения при использовании стоматологической имплантации: Автореф. дис. канд. мед. Наук. – М., 2003. – 26 с.

Рецензент: Харьков Л. В.
Стаття надійшла в редакцію 03.12.2013 р.

stomatol_2_14.indd 48 17.06.2014 12:36:04